This is a digital copy of a book that was preserved for generations on library shelves before it was carefully scanned by Google as part of a project to make the world's books discoverable online.

It has survived long enough for the copyright to expire and the book to enter the public domain. A public domain book is one that was never subject to copyright or whose legal copyright term has expired. Whether a book is in the public domain may vary country to country. Public domain books are our gateways to the past, representing a wealth of history, culture and knowledge that's often difficult to discover.

Marks, notations and other marginalia present in the original volume will appear in this file - a reminder of this book's long journey from the publisher to a library and finally to you.

Usage guidelines

Google is proud to partner with libraries to digitize public domain materials and make them widely accessible. Public domain books belong to the public and we are merely their custodians. Nevertheless, this work is expensive, so in order to keep providing this resource, we have taken steps to prevent abuse by commercial parties, including placing technical restrictions on automated querying.

We also ask that you:

+ *Make non-commercial use of the files* We designed Google Book Search for use by individuals, and we request that you use these files for personal, non-commercial purposes.

+ *Refrain from automated querying* Do not send automated queries of any sort to Google's system: If you are conducting research on machine translation, optical character recognition or other areas where access to a large amount of text is helpful, please contact us. We encourage the use of public domain materials for these purposes and may be able to help.

+ *Maintain attribution* The Google "watermark" you see on each file is essential for informing people about this project and helping them find additional materials through Google Book Search. Please do not remove it.

+ *Keep it legal* Whatever your use, remember that you are responsible for ensuring that what you are doing is legal. Do not assume that just because we believe a book is in the public domain for users in the United States, that the work is also in the public domain for users in other countries. Whether a book is still in copyright varies from country to country, and we can't offer guidance on whether any specific use of any specific book is allowed. Please do not assume that a book's appearance in Google Book Search means it can be used in any manner anywhere in the world. Copyright infringement liability can be quite severe.

About Google Book Search

Google's mission is to organize the world's information and to make it universally accessible and useful. Google Book Search helps readers discover the world's books while helping authors and publishers reach new audiences. You can search through the full text of this book on the web at `http://books.google.com/`

Über dieses Buch

Dies ist ein digitales Exemplar eines Buches, das seit Generationen in den Regalen der Bibliotheken aufbewahrt wurde, bevor es von Google im Rahmen eines Projekts, mit dem die Bücher dieser Welt online verfügbar gemacht werden sollen, sorgfältig gescannt wurde.

Das Buch hat das Urheberrecht überdauert und kann nun öffentlich zugänglich gemacht werden. Ein öffentlich zugängliches Buch ist ein Buch, das niemals Urheberrechten unterlag oder bei dem die Schutzfrist des Urheberrechts abgelaufen ist. Ob ein Buch öffentlich zugänglich ist, kann von Land zu Land unterschiedlich sein. Öffentlich zugängliche Bücher sind unser Tor zur Vergangenheit und stellen ein geschichtliches, kulturelles und wissenschaftliches Vermögen dar, das häufig nur schwierig zu entdecken ist.

Gebrauchsspuren, Anmerkungen und andere Randbemerkungen, die im Originalband enthalten sind, finden sich auch in dieser Datei – eine Erinnerung an die lange Reise, die das Buch vom Verleger zu einer Bibliothek und weiter zu Ihnen hinter sich gebracht hat.

Nutzungsrichtlinien

Google ist stolz, mit Bibliotheken in partnerschaftlicher Zusammenarbeit öffentlich zugängliches Material zu digitalisieren und einer breiten Masse zugänglich zu machen. Öffentlich zugängliche Bücher gehören der Öffentlichkeit, und wir sind nur ihre Hüter. Nichtsdestotrotz ist diese Arbeit kostspielig. Um diese Ressource weiterhin zur Verfügung stellen zu können, haben wir Schritte unternommen, um den Missbrauch durch kommerzielle Parteien zu verhindern. Dazu gehören technische Einschränkungen für automatisierte Abfragen.

Wir bitten Sie um Einhaltung folgender Richtlinien:

+ *Nutzung der Dateien zu nichtkommerziellen Zwecken* Wir haben Google Buchsuche für Endanwender konzipiert und möchten, dass Sie diese Dateien nur für persönliche, nichtkommerzielle Zwecke verwenden.

+ *Keine automatisierten Abfragen* Senden Sie keine automatisierten Abfragen irgendwelcher Art an das Google-System. Wenn Sie Recherchen über maschinelle Übersetzung, optische Zeichenerkennung oder andere Bereiche durchführen, in denen der Zugang zu Text in großen Mengen nützlich ist, wenden Sie sich bitte an uns. Wir fördern die Nutzung des öffentlich zugänglichen Materials für diese Zwecke und können Ihnen unter Umständen helfen.

+ *Beibehaltung von Google-Markenelementen* Das "Wasserzeichen" von Google, das Sie in jeder Datei finden, ist wichtig zur Information über dieses Projekt und hilft den Anwendern weiteres Material über Google Buchsuche zu finden. Bitte entfernen Sie das Wasserzeichen nicht.

+ *Bewegen Sie sich innerhalb der Legalität* Unabhängig von Ihrem Verwendungszweck müssen Sie sich Ihrer Verantwortung bewusst sein, sicherzustellen, dass Ihre Nutzung legal ist. Gehen Sie nicht davon aus, dass ein Buch, das nach unserem Dafürhalten für Nutzer in den USA öffentlich zugänglich ist, auch für Nutzer in anderen Ländern öffentlich zugänglich ist. Ob ein Buch noch dem Urheberrecht unterliegt, ist von Land zu Land verschieden. Wir können keine Beratung leisten, ob eine bestimmte Nutzung eines bestimmten Buches gesetzlich zulässig ist. Gehen Sie nicht davon aus, dass das Erscheinen eines Buchs in Google Buchsuche bedeutet, dass es in jeder Form und überall auf der Welt verwendet werden kann. Eine Urheberrechtsverletzung kann schwerwiegende Folgen haben.

Über Google Buchsuche

Das Ziel von Google besteht darin, die weltweiten Informationen zu organisieren und allgemein nutzbar und zugänglich zu machen. Google Buchsuche hilft Lesern dabei, die Bücher dieser Welt zu entdecken, und unterstützt Autoren und Verleger dabei, neue Zielgruppen zu erreichen. Den gesamten Buchtext können Sie im Internet unter `http://books.google.com` durchsuchen.

1574
d. 91.

600045665W

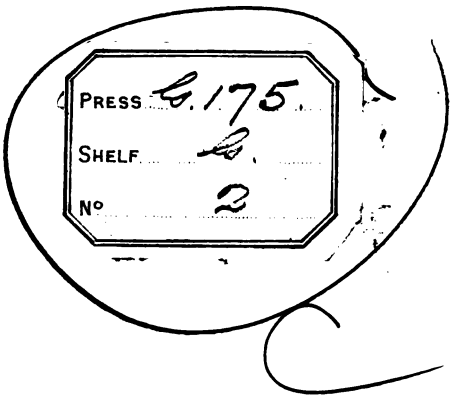

1574 d. 91

Die

Actinomykose des Menschen,

eine neue Infectionskrankheit

auf vergleichend-pathologischer und experimenteller Grundlage geschildert.

Festschrift

dargebracht zu dem fünfundzwanzigjährigen Jubeltage des Eintrittes von

Rudolf Virchow

in den Lehrkörper der Friedrich-Wilhelms-Universität und in den Wirkungskreis am pathologischen Institut und dem Charité-Krankenhause in Berlin

von

Dr. E. Ponfick,

o. ö. Professor der allgemeinen Pathologie und der pathologischen Anatomie an der Universität zu Breslau.

Mit 6 Tafeln.

RADCLIFFE LIBRARY UNIVERSITY MUSEUM OXFORD 15 FEB 32

Berlin 1882.

Verlag von August Hirschwald.

NW. Unter den Linden No. 68.

Das Recht der Uebersetzung ist vorbehalten.

Herrn Rudolf Virchow

als ein schwaches Zeichen der Verehrung und Dankbarkeit

gewidmet

vom Verfasser.

Hochgeehrter Herr!

Ein Vierteljahrhundert liegt hinter Ihnen in gewaltigem, weithin glänzendem Wirkungskreise. Sie feiern diesen Gedenktag, umgeben von all Ihren Schülern und Getreuen, welche die alte Begeisterung für die Fahne der wissenschaftlichen Medicin heute um Sie vereinigt hat — die Fahne, die Sie in verworrener Zeit machtvoll entfaltet, die Sie in Kampf und Sturm siegreich hoch gehalten, um die Sie im In- und Auslande eine stets wachsende, immer strenger geschulte Gefolgschaft gesammelt haben.

Auch ich habe das Glück gehabt, an Ihrer Seite während einiger Jahre Recrutendienst zu tun, von Ihnen Lehren und Anschauungen und mehr als das — ein Vorbild zu empfangen, welche für mein ganzes zukünftiges Leben bestimmend geworden und geblieben sind. Es ist mir darum eine freudige Genugthuung, heute Zeugniss ablegen zu dürfen von der Verehrung und der Dankbarkeit, welche ich für Sie und jene Lernzeit allerwege bewahre, indem ich Ihnen hiermit die Frucht mehrjähriger ernster Arbeit überreiche; — an diesem für das Berliner pathologische Institut, wie für die gesammte deutsche

Medicin gleich denkwürdigen Tage eine Krankheit in die menschliche Pathologie einführen zu dürfen, welche in die von Ihnen stets mit Vorliebe gepflegte Gruppe der Infectionskrankheiten einzureihen sein wird und für die Lehre von der Ansteckung, wie für die Prophylaxe, wenn ich mich nicht täusche, neue und eigenartige Gesichtspunkte eröffnet.

Möchten Ihnen diese Blätter ein Merkmal sein können der Durchdringung mit den Methoden, dem Geiste, der seit Ihrem Einzuge in diese Hallen allezeit hier geherrscht hat! Möchten sie Ihnen ein willkommener Gruss sein von einem Schüler, der niemals aufgehört hat, mit Ihnen zu glauben, dass die pathologische Anatomie noch immer über ungehobene Schätze gebietet, dass sie ihren hohen Beruf noch keineswegs bis ans Ende erfüllt hat:

Indagare sedes et causas morborum.

Zum 30. October 1881.

E. Ponfick.

Inhalts-Verzeichniss.

Seite.

Einleitung 1
Specieller Teil 7
A. Casuistik beim Menschen.
Fall 1 7
Fall 2 14
Fall 3 16
Fall 4 23
Fall 5 31
Anhang: Die Actinomykose der Tiere 37
1. Die Actinomykose des Rindes 38
2. Die Actinomykose des Schweines 52
B. Naturgeschichte des Strahlenpilzes des Menschen und der Tiere . . 55
I. Morphologisches 55
II. Biologisches 64
III. Experimentelles 71
1. Fütterungen 72
2. Impfungen
a) In die vordere Kammer 73
b) In die Bauchhöhle 74
c) Unter Haut oder Schleimhaut 83
3. Injection in das Blutgefässsystem 85
Resumé 88
Allgemeiner Teil 90
I. Das Krankheitsbild 91
1. Symptome und Verlauf 92
2. Anatomischer Befund 97
3. Epikritische Betrachtungen 99
4. Systematische Stellung der neuen Krankheit 108
II. Aetiologie 116
III. Diagnose 125
IV. Prognose 127
V. Therapie 127
Erklärung der Abbildungen 131

Während der saeculare Kampf um das tiefere, das innerste Wesen der altüberlieferten Begriffe des Miasmas und des Contagiums die Pathologie zu beherrschen fortfährt, ohne dass die für den Stand unserer heutigen biologischen Vorkenntnisse vielleicht allzuweit und allzuhoch gesteckte Frage sofort unzweideutige Beantwortung zu finden vermöchte, wird dennoch ein Beitrag wohl nicht unwillkommen sein, der, entgegen dem gewohnten Untersuchungsgange, zunächst nicht der Verfolgung eines solchen allgemeinen Zieles entsprungen, sondern der auf concretem und eng begrenztem Boden erwachsen, zuvörderst ein neues klinisch-anatomisches Krankheitsbild zu fixiren bestrebt ist. Ob die mich dabei erfüllende Zuversicht, dass jede tatsächliche Erweiterung unserer Kenntnisse auf dem Gebiete der Infectionskrankheiten gerade je unerwarteter und je eigenartiger sie sich darstelle, desto umfassendere Ausblicke zu eröffnen, eine desto lehrreichere Beleuchtung unserer allgemeinen Vorstellungen herbeizuführen angetan sein werde, ob diese Zuversicht gerechtfertigt oder getäuscht worden sei, das wird der Inhalt der folgenden Blätter zu erweisen haben.

Im Juni 1877 schilderte Bollinger[1]) als eine neue Pilzkrankheit beim Rinde eine eigenthümliche Affection am Vorder- und Hinterkiefer des Rindes, die bis dahin bald als Skrofulose, bald als Osteosarkom des Kiefers, wohl auch als Kiefersarkom schlechthin bezeichnet worden war. Seiner Beschreibung nach beruht sie auf der Entwicklung einer weisslichen Geschwulstmasse, die von den Alveolen der Backenzähne oder von der Spongiosa des Knochens ausgeht, letzteren aufbläht, usurirt und schliesslich nach Aussen, seltener nach Innen durchbricht, nachdem sie die Backenzähne gelockert und alle ihrem Wachstum entgegenstehenden normalen Gewebe der Reihe nach zerstört hat. Die grossenteils weiche und saftige Substanz dieser knolligen oder lappigen, den Umfang eines Kindskopfes und darüber erreichenden Neubildung zeigt auf dem Durch-

[1]) Bollinger, Ueber eine neue Pilzkrankheit beim Rinde. Centralbl. für die med. Wissensch. 1877. No. 27.

schnitt eine grosse Zahl gelblicher, abscessähnlicher Herde eingestreut. Mikroskopisch besteht sie aus einem bald mehr zellenreichen, bald mehr faserigen Granulationsgewebe und nestartig dazwischen eingelagerten Eiterherden, aus welchen man durch Abstreifen eigenthümliche, etwa hanfkorngrosse Körper erhält, die schwefelgelb gefärbt und wie fettig anzufühlen sind. Ebensolche finden sich in ähnlichen Herden der Zunge, ferner in geschwulstartigen Neubildungen der Rachenhöhle, des Kehlkopfes und der Magenschleimhaut des Rindes, sowie innerhalb der zugehörigen Lymphdrüsen. Bei genauerer Prüfung erweisen sich diese Körner als undurchsichtige, drusig gestaltete Gebilde von grobgranulirtem, oft maulbeerähnlichem Aussehen, welche sich durch ihre Zusammensetzung aus zahllosen, dicht verfilzten Fäden und Keulen als Pilze characterisiren. Bei leichtem Drucke zerfallen diese kuglig-drusigen Körper in einzelne Rasen: Complexe von hyphenähnlichen, gabelig verzweigten Fäden, die, sich allmählich verbreiternd, in keulen- oder kolbenartige Anschwellungen auslaufen. Nach dem Vorschlage von Harz hatte Bollinger diesen Parasiten als Strahlenpilz (Actinomyces) und die damit verbundene Gewebserkrankung des Rindes als Actinomykose bezeichnet.

Die Richtigkeit dieser trefflichen Schilderung Bollinger's, die bei all ihrer Kürze und Einfachheit dennoch alles Wesentliche aus dem klinisch-anatomischen Bilde des Leidens in ebenso anschaulicher, als erschöpfender Weise wiedergiebt, war ich unmittelbar danach in der Lage, an der Hand eigener Erfahrung zu prüfen und zu bekräftigen. Durch die Güte meines damaligen Collegen, des Directors der Göttinger Thierarzneischule, Herrn Prof. Dr. Esser, erhielt ich nämlich alsbald eine ganze Reihe einschlägiger, frischer Tumoren, welche derselbe Rindern exstirpirt hatte, meist freilich, ohne dadurch einen bleibenden Heilerfolg zu erzielen. Es war mir nicht schwer, die Angaben des Münchener Forschers bis ins Einzelste zu bestätigen, insbesondere die von ihm hervorgehobene und für die pathogene Rolle des Strahlenpilzes bedeutsam verwertete Coïncidenz seines Vorkommens mit der Entstehung jener lebhaft wuchernden Fleischgewächse als eine constante, offenbar gesetzmässige Erscheinung auch für die Provinz Hannover nachzuweisen. Allein noch ahnte ich nicht, dass diese wenigstens in der Göttinger Gegend sehr häufige Erkrankung unseres Viehstandes, die ich bald in Schlesien als eine nicht minder verbreitete kennen lernen sollte, ein auch den Menschen heimsuchendes Uebel sei.

Inzwischen theilte James Israël Krankengeschichte und Sectionsbefund zweier Individuen mit, die unter sehr verschiedenartigen „pyaemischen“ Erscheinungen gelitten hatten, aber insofern eine auffallende Uebereinstimmung miteinander zeigten, als bei beiden in jedem der zahllosen Eiterherde eigentümliche gelbliche Körner anzutreffen waren, die

Israël als Pilze erkannt und sehr treffend beschrieben und abgebildet hat[1]). Hinsichtlich ihrer botanischen Stellung enthielt er sich eines eigenen Urteils, war aber, gestützt auf die Ansicht von Ferdinand Cohn, geneigt, sie der Streptothrix Försteri anzureihen. Am Schlusse seiner Abhandlung unterlässt Israël nicht, daran zu erinnern, dass B. v. Langenbeck, dem er den eitrigen Abscessinhalt der erwähnten beiden Kranken und die daraus gewonnenen Pilzpräparate gezeigt hatte, ihn auf eine ähnliche eigene Beobachtung hingewiesen habe, die bereits von ihm als durch die Anwesenheit räthselhafter Pilzgebilde characterisirt aufgefasst worden sei. Langenbeck hatte dieselbe 1845 zu Kiel gemacht und in seinen Notizen so ausführlich verzeichnet, dass wir auf Grund seiner Schilderung und der sie begleitenden Abbildungen keinen Augenblick daran zweifeln können, dass es sich um genau die nämliche Krankheit gehandelt habe.

Am 17. April 1879 hatte ich selbst im Breslauer pathologischen Institut Gelegenheit, die Leiche eines 45jährigen Mannes zu untersuchen, der unter den Erscheinungen eines chronischen Lungenleidens der linken Seite längere Zeit hindurch behandelt worden, aber unter zunehmender Erschöpfung gestorben war, nachdem sich eine parapleuritische Phlegmone hinzugesellt und zu mehrfachen Durchbrüchen nach der Regio infraspinata und anderen Stellen des Rückens geführt hatte. In dem serös-eitrigen Inhalte der mannichfach verzweigten Fistelgänge, welche sich in dieser Gegend unter der Haut hinzogen, entdeckte ich eigentümliche, weiss-gelbliche Körner, welche schon fürs blosse Auge und aufs Unverkennbarste bei der mikroskopischen Betrachtung mit denjenigen übereinstimmten, welche mir von den Kiefergeschwülsten des Rindes so wohlbekannt waren. Sofort erfüllt von der Ueberzeugung, dass hier der erste mit Bewusstsein beobachtete Fall einer Actinomykosis hominis vorliege, dass also jene Parasiten, sammt der daraus resultirenden Neoplasie, nicht auf das Rind beschränkt, sondern auch dem Menschen zukommend seien, begab ich mich noch am Abend des nämlichen Tages nach Berlin, um das Präparat der davon befallenen Wirbelsäule auf dem gerade versammelten Chirurgen-Congresse noch frisch zu demonstriren[2]). In einem am 19. April 1879 dort gehaltenen Vortrage „Ueber eine eigentümliche Form von praevertebraler Phlegmone" entwickelte ich diese Ansicht, gestützt auf die wesentliche Identität der Bestandtheile der in Göttingen und Breslau untersuchten Kiefertumoren des Rindes

---

[1]) James Israël, Neue Beobachtungen auf dem Gebiete der Mykosen des Menschen. Virchow's Archiv. Bd. LXXIV. S. 15. (1878.)

[2]) Ponfick, Ueber eine eigentümliche Form praevertebraler Phlegmone. Berl. klin. Wochenschrift. 1879. S. 347 und Breslauer ärztl. Zeitschrift. I. Jahrgang. S. 117. (9. Mai 1879.)

und der die Höhlen beim Menschen auskleidenden Neubildung, vor Allem aber der diesen wie jenen in so hervorstechender Weise eigentümlichen Pilzkörner. Zugleich gab ich der Vermuthung Ausdruck, dass jener einst von B. von Langenbeck gesehene Krankheitsfall und ebenso die 2 neuestens von James Israël mitgeteilten, in Wirklichkeit nicht auf eine besondere Art von pyaemischer Erkrankung, wie der letztere Autor angenommen, sondern in gleichem Sinne wie die von mir demonstrirten Objecte auf eine actinomykotische Affection zu beziehen seien: eine Anschauung, der sich B. von Langenbeck im Hinblick auf die auffallende Aehnlichkeit des ganzen klinisch-anatomischen Bildes und auf das Vorkommen der gleichen „gelben Körner" wohl geneigt war, anzuschliessen. Vollends nachdem ich eine ausführlichere Prüfung aller meiner Befunde hatte vornehmen und sie wiederholt mit Israël's Schilderung und Tafeln vergleichen können, durfte ich diese innere Zusammengehörigkeit als unwiderleglich bewiesen erachten. So habe ich denn seit jenem überraschenden Befunde nicht umhin gekonnt, in Rede und Schrift das als dauernden Standpunct zu vertreten, was aus einem ersten Eindruck rasch eine wissenschaftlich begründete Ueberzeugung geworden war, nämlich, dass wir es hier mit einer Reihe individuell zwar aufs Mannichfachste abweichender, aber dem innersten Wesen nach einheitlicher Krankheitsfälle zu tun haben, welche sämmtlich in den Rahmen des in den folgenden Blättern zu entwerfenden Bildes der Actinomykosis hominis hineingehören.

Während diese Auffassung von mehreren Seiten gebilligt, von einzelnen späteren Selbstbeobachtern, wie Rosenbach (Göttingen) sofort gleichwie selbstverständlich adoptirt wurde, hat Israël seine bereits auf dem 1879er Chirurgencongresse geäusserten Zweifel an der Identität beider Processe auch fürderhin aufrecht erhalten. Obwohl ihm schon die Vergleichung seiner Befunde mit den von Bollinger, Harz und mir gegebenen Schilderungen, jedenfalls aber die directe Untersuchung eines Kiefertumors vom Rinde diese Bedenken leicht hätte benehmen und ihn von der Richtigkeit meiner Behauptung überzeugen können, zugleich ihn aber auch hätte veranlassen müssen, das in seiner ersten Publication Unterlassene nachzuholen, nämlich den Hinweis auf die Uebereinstimmung der fraglichen Körper mit den zuvor von Bollinger so prägnant geschilderten Strahlenpilz-Rasen, trotz alledem gedenkt er in seiner zweiten, über einen weiteren Fall berichtenden Abhandlung[1]) dieses bedeutsamen Umstandes noch immer mit keiner Silbe. Ja in den mündlichen und schriftlichen Bemerkungen, welche er an einen am 29. September 1880 von mir vor

---

[1]) James Israel, Neue Beiträge zu den mykotischen Erkrankungen des Menschen. Virchow's Archiv. Band LXXVIII. S. 421.

der Berliner medicinischen Gesellschaft gehaltenen Vortrag[1]) geknüpft hat, legt er erneuertes Zeugniss davon ab, dass er es fortdauernd verschmäht, über die für die Würdigung jener interessanten Fälle unumgängliche Frage der Homologie des beim Tier und des beim Menschen zu beobachtenden Processes ein selbstständiges Urteil zu gewinnen[2]). Und doch muss ein solches füglich als Vorbedingung gelten, sobald es ein Autor unternimmt, die Grenzen einer casuistischen Mitteilung überschreitend, das weite Gebiet allgemein-pathologischer Conclusionen zu betreten und auf Grund so weniger Krankheitsfälle bereits ein klinisches Gesammtbild zu construiren.

Sicherlich wird es Niemandem, wenn anders er solch eine Aufgabe unternimmt, erspart bleiben können, zunächst jener einfachsten wissenschaftlichen Forderung gerecht zu werden — es sei denn, dass es von vornherein mit der Resignation geschehe, das heute Aufgeführte bereits morgen, in Folge einer einzigen neuen Beobachtung, wieder in Frage gestellt, ja umgeworfen zu sehen. In der Tat kann es dem aufmerksamen Leser nicht entgangen sein, dass Israël selbst, in der zweiten Publication zu ganz anderen, die in der ersten ausgesprochenen Ansichten in hohem Masse einschränkenden, teilweise direct aufhebenden Schlussfolgerungen über das Wesen des Leidens hat gelangen müssen. Aber auch in seiner Stellung zu der fundamentalen Frage nach der Zusammengehörigkeit der tierischen und der menschlichen Pilzkörner, das will sagen jener dunklen Krankheitsfälle beim Menschen und der Kieferaffection des Rindes, ist bereits ein bemerkenswerter Umschwung wahrzunehmen. Denn nachdem er die Beziehung zur Actinomykose in seinen Original-Publicationen überhaupt unberücksichtigt gelassen hatte, demnächst in der ersten, über meine Behauptung eröffneten Discussion als zweifelhaft hingestellt, hat er sie in der über den zweiten Vortrag stattgehabten — immer noch ohne eigene Untersuchungen — bereits als wahrscheinlich bezeichnet. Und so steht denn wohl zu hoffen, dass sich Israël bis zu einer künftigen Gelegenheit durch eigene Anschauung so weit belehrt haben werde, um den für alles weitere Forschen grundlegenden Satz von der Einheit beider Krankheiten auch seinerseits als in den Tatsachen begründet anzuerkennen.

An den im April 1879 untersuchten Fall, welcher für mich der Anlass zur Aufstellung einer Actinomykosis hominis werden sollte, schlossen sich alsbald 3 weitere an, von denen ich zwei, Dank dem Scharfblicke des damals stellvertretenden dirigirenden Arztes der städtischen chirurgischen Abtheilung, Herrn Dr. Janicke, intra vitam zu sehen und

---

[1]) Ponfick, Ueber Actinomykose des Menschen. Berliner klin. Wochenschrift. 1880. S. 660.

[2]) Discussion über den vorstehenden Vortrag. Ebendas. S. 661.

eine ziemliche Zeit hindurch zu verfolgen Gelegenheit gefunden habe: so recht zum Zeugniss, dass es sich bei jenem ersten Beispiele keineswegs um ein gleichsam zufälliges Curiosum gehandelt habe, sondern dass wir hier eine durchaus nicht seltene Affection von oft äusserst deletärem Character vor uns haben. Zu weiterem Beweis hierfür sei daran erinnert, dass ausser den 4 eigenen Beobachtungen, über welche in der schlesischen Gesellschaft für vaterländische Cultur und in Danzig von mir berichtet worden [1]), kürzlich eine fünfte im Allerheiligenhospital letal verlaufene hinzugetreten ist; ferner daran, dass die Krankheit inzwischen auf der hiesigen chirurgischen Poliklinik zweimal diagnosticirt [2]) und durch die mikroskopische Untersuchung von mir bestätigt wurde bei Personen, die eine, wie es scheint, dauernde Heilung erlangt haben; endlich daran, dass Rosenbach (Göttingen) bei einer ganzen Reihe von Landbewohnern die nämliche Affection beobachtet hat, deren Verlauf, entsprechend dem frühen Stadium des Leidens und der Möglichkeit einer sofortigen Localtherapie, ein verhältnissmässig recht günstiger gewesen ist [3]).

Von dem heute gewonnenen Standpuncte aus freue ich mich jetzt doppelt, der Oeffentlichkeit jeweils nur das tatsächliche Material dargeboten und bis zur natürlichen inneren Reifung der vielgestaltigen Frage alle Schlussfolgerungen, all jene Abstractionen allgemeiner Natur zurückgedrängt zu haben, welche, so lange die Grundlagen noch so dürftig sind, nur allzu leicht an dem Ziele vorüberschiessen und bei den mit dem Gegenstande Unbekannten Vorstellungen erwecken, die schon die nächste Entwicklungsphase wieder zu Nichte macht.

Diesem eigenen Gange gemäss möchte ich denn auch dem geneigten Leser zunächst die „Species facti“ in extenso vorlegen, um in einem zweiten Abschnitte die aus deren Studium erzielten allgemeinen Ergebnisse folgen zu lassen.

---

[1]) Ponfick, Ueber Actinomykose des Menschen. Breslauer ärztl. Zeischrift. II. Jahrg. S. 141 u. 151 und Tageblatt der 53. Versammlung der Naturforscher und Aerzte zu Danzig. 1880. S. 141.

[2]) Partsch, Zwei Fälle von Actinomycosis. Breslauer ärztliche Zeitschrift. III. Jahrg. S. 78. (1881).

[3]) Rosenbach (Göttingen), Zur Kenntniss der Strahlenpilzerkrankungen beim Menschen. Centralbl. f. Chirurgie. No. 15. (1880.)

Specieller Teil.

I. Casuistik beim Menschen.[1])

1. Ernst Franke, Schmiedegeselle, 45 Jahre, aufgenommen 14. Februar 1879, gestorben 14. April 1879.

20 Monate a. m. Erkrankung an einer linksseitigen Rippenfellentzündung, deren Folgen nie mehr ganz verschwinden. Lebhaftere Beschwerden in Rücken- und Lendengegend seit $^1/_2$ Jahr, bald danach Abscedirungen da und dort, teilweise aufbrechend und die Rückenhaut weithin unterminirend. Ausgesprochene Zeichen einer schleichenden Verdichtung links unten. Terminales Pleuraexsudat rechts und beginnende Pericarditis.

Anatomischer Befund. Ausgedehnte prävertebrale Phlegmone im hinteren Mittelfell; parapleuritische Höhle rechts und links in der Höhe des 7. bis 9. Intercostalraums, mehrfach communicirend mit einem sehr verwickelten System alter Fistelgänge innerhalb des M. longissimus dorsi, der Schulterblatt-Musculatur und des subcutanen Gewebes des ganzen Rückens. Allgemeine starre Synechie der linken Lunge und umschriebene alte Hepatisation im linken Unterlappen. Teilweise Adhärenz der rechten Lunge. Frische, fibrinös-eitrige Pericarditis. Caries der unteren Schneidezähne und des rechten Eckzahns etc.

Anamnese. Pat. giebt an, im August 1877 eine linksseitige Rippenfellentzündung gehabt zu haben und seitdem nie mehr frei von Husten und Atemnot, sowie von eitrigem Auswurf geblieben zu sein. — Seit dem October 1878 fühlte er in der Rücken- und Lendengegend, besonders bei Bewegungen, lebhafte, sich mehr und mehr steigernde Schmerzen. Kurze Zeit danach zeigte sich am linken Unterschenkel und unten am Rücken eine wenig prominirende, teigig anzufühlende Anschwellung von Wallnuss- bis Taubeneigrösse: sie eröffnete sich im Laufe einiger Tage, ohne dass eine erheblichere Rötung der bedeckenden Haut oder wesentliche Schmerzempfindungen voraufgegangen waren. Aus den eigentümlich beschaffenen, rüsselförmig vorspringenden und weithin unterwühlten Durchbruchstellen entleerten sich nun fort und fort geringe Mengen eines dünnen, mit kleinen Gewebspartikeln untermischten Eiters, ohne dass sich irgend welche Neigung zur Heilung kund gab. Als jetzt überdies Husten und Auswurf heftiger wurden und die Kräfte mehr und mehr abnahmen, suchte er am 14. Februar 1879 Hülfe im Allerheiligen-Hospital.

Status präsens. Starkknochiger, aber beträchtlich abgemagerter Mann. Die

[1]) Für die gefällige Mitteilung der Krankengeschichte der folgenden Fälle bin ich den Herren DDr. Janicke, Partsch, Spitz und Unverricht zu Dank verpflichtet.

Hautdecken und die sichtbaren Schleimhäute in hohem Grade anämisch; die Haut in der Gegend der Knöchel leicht ödematös. Atmung frequent und mühevoll, häufig von Hustenstössen unterbrochen, durch welche geballte, schleimig-eitrige Massen in ziemlicher Menge entleert werden. Die Percussion, am Rücken durch die zugleich zu schildernden Abscessbildungen sehr erschwert, ergiebt besonders im unteren Teil der linken Brusthälfte ausgesprochene Dämpfung. Das Atemgeräusch ist hier bronchial und von zahlreichen, klingenden Rhonchis unterbrochen; feuchtes Rasseln über den ganzen Thorax verbreitet. Herztöne rein; Puls frequent und klein. Die Bauchorgane ohne Abweichung.

An der linken Ober- wie Unterextremität finden sich mehrere Fistelöffnungen, die teilweise von eingetrockneten Borken bedeckt und von bläulich verfärbten, ganz dünn ausgezogenen Hauträndern umsäumt sind. Dieselben führen in ganz flach unter der Cutis hinlaufende Hohlgänge, die von sehr lockeren, gallertigen Granulationen ausgekleidet werden und keinen Eiter, nur eine dünne, seröse Absonderung hervordringen lassen. Viel reichlicher noch sieht man derartige Geschwüre über die Rückenfläche zerstreut. — Nachdem sich Pat. unter lebhaften Schmerzensäusserungen ganz aufgesetzt, nimmt man auf beiden Seiten, am dichtesten aber auf der linken, eine ganze Reihe ähnlicher Oeffnungen wahr, die jedesmal in flache, unter der Haut, höchstens innerhalb der oberflächlichen Muskelschichten verlaufende Gänge führen, nirgends die Sonde auf Knochen dringen lassen, obwohl gerade die Fossa infraspinata von einem sehr ausgedehnten System anastomosirender Canäle unterwühlt ist. Daneben bemerkt man 6 ganz flache, noch unaufgebrochene Knoten, welche deutliche Fluctuation darbieten. Der grösste darunter ist neben der Wirbelsäule zur rechten Seite der unteren Brustwirbel gelegen, und gerade in diesem Bereich sind auch die Dornfortsätze auf Druck besonders empfindlich. Eine Difformität derselben lässt sich aber weder hier, noch weiter aufwärts nachweisen. Dabei besteht mässiges, leicht remittirendes Fieber bis zu 39,5° Abends.

Im weiteren, übrigens grossenteils fieberlosen Verlauf vergrössert sich jene umfänglichste paravertebrale Anschwellung mehr und mehr bis zum Umfang eines Handtellers, indem sie ebenso torpide, wie die früher perforirten, die Haut zwar immer mehr von ihren Unterlagen loslöst, aber in keiner Weise entzündlich mitbeteiligt. Trotz der sehr ausgesprochenen Fluctuation entleert sich jedoch beim Einschneiden wider Erwarten nur sehr wenig Eiter: neben etwas dünner, seröser Flüssigkeit sieht man vielmehr bloss schwammige Granulationen hervorquellen. Auch hier ergiebt die Sondenuntersuchung eine lediglich flächenhafte Ausbreitung der Destruction, ohne Eindringen in die Tiefe, in horizontaler Richtung dagegen 5—6 Ctm. weit. Als die Ursache einer neuerlichen Steigerung der Atembeschwerden stellt sich ein rechtsseitiges Pleuraexsudat heraus; allein dessenungeachtet bleibt die Temperatur subnormal, um sich erst in den letzten Lebenstagen etwas über die Norm (bis zu 38,5) zu erheben. Unter fortschreitender Abnahme der Kräfte und wachsender Atemnot geht Pat. am 15. April 1879 zu Grunde.

Die am 16. April vorgenommene **Obduction** ergiebt Folgendes:

Aeusseres. Grosse, starkknochige, ziemlich abgemagerte Leiche. Musculatur und Panniculus adiposus unverkennbar im Schwinden begriffen, obwohl noch leidlich kräftig. An den unteren Extremitäten mässige ödematöse Infiltration. — In der Mitte des rechten Oberschenkels findet sich an dessen äusserem Umfang und ebenso am rechten Unterschenkel dicht oberhalb des Malleolus externus ein unregelmässig begrenzter Substanzverlust mit blassrötlichem, fein unebenem Grunde. Im Bereich dieser erodirten Stelle ist die Haut mehrfach durchbrochen und ringsum abgehoben, in weiterem Umkreis jedoch weder selbst infiltrirt, noch durch Aufschwellung der unterliegenden Teile in ihrer Verschiebbarkeit beeinträchtigt. Eine ähnlich erkrankte

Stelle bemerkt man am linken Oberschenkel. Bei der Betrachtung des Rückens zeigt sich eine grosse Zahl dunkel bläulichroter, beulenartig prominirender Stellen von 2—3 Ctm. Durchmesser, welche deutliche Fluctuation darbieten. Am dichtesten stehend und am weitesten vorgeschritten sind dieselben im unteren Teile des linken Schulterblatts; indess auch rechts finden sich, wie mancherlei Schnitte in die Tiefe lehren, im gleichen Niveau ziemlich viele ähnliche Herde, während sie weiter abwärts weit spärlicher werden. Die sie bedeckende Haut ist entweder unversehrt, nur stärker gespannt und glänzend, oder auf der Höhe der Anschwellung durchbrochen, also mit einem centralen Krater versehen, dessen Schlund in einen sinuösen Eitergang hinüberleitet. An den geschlossenen, wie den eröffneten Herden zeigt sich beim Einschneiden eine weite, bis dicht unter die Haut reichende Höhle, welche mit schwefelgelben oder bräunlichen, auffallend lockeren Granulationen und spärlichem, dünnem Eiter gefüllt ist und bei den perforirenden durch einen oder mehrere schachtartig enge Gänge mit der Aussenwelt zusammenhängt. Im einen wie im anderen Falle schieben sich von der Haupthöhle nach den verschiedensten Seiten hin fistelartige Fortsetzungen im subcutanen Gewebe vorwärts, die, mitunter kaum $^1/_2$ Ctm. weit, dasselbe Material enthalten und, sich da- und dorthin ausbuchtend, die Cutis weithin unterminiren. Stellenweise lässt sich der Process aber auch direct in die tieferen Schichten hinein verfolgen, indem er sich, die Fascie durchbrechend, auf und zwischen den Muskellagen in solcher Ausdehnung verbreitet, dass die einzelnen Bündel wie frei präparirt, rings von der Granulations- und Eiterbildung umfasst und nach Aufzehrung des intermusculären Fettgewebes auch in ihrer eigenen Substanz mehr und mehr davon zerstört sind. Viele dieser mannichfach verzweigten Gänge scheinen sich in den unteren Muskelschichten der Fossa supra- und infraspinata, andere, mehr medianwärts gelegene, in der Tiefe des M. longissimus dorsi zu verlieren, indem Haupt- wie Seitengänge schliesslich mit einer kolbigen Anschwellung enden. Auch in diesen, bald mehr spalt-, bald mehr höhlenartigen Räumen besteht die Wand aus einem dicken Polster sehr weicher und saftiger Granulationen, die hell graurötlich, häufig bräunlich, auf der Oberfläche vielfach goldgelb gesprenkelt sind. Die Nischen zwischen den fast zusammenfliessenden Granulationswarzen sind mit einem dünnen, rötlich oder bräunlich tingirten Eiter benetzt, welcher durch die Beimischung eigentümlicher schwefelgelber Körner von sehr gleichmässiger Grösse und Gestalt — etwa der eines Hanfkornes entsprechend — ausgezeichnet ist. Nur an einzelnen Stellen ist die Ansammlung von Eiter massiger und seine Beschaffenheit so dick und zähe, dass sich die geschilderten gelben Körner nur noch mit Mühe darin unterscheiden, noch schwerer isoliren lassen. In den oberflächlichen Schichten dieses communicirenden Höhlensystems ist dem Eiter vielfach mehr oder weniger frisches Blut beigemischt, während anderwärts nur seine bräunliche Färbung, sowie die der anstossenden Granulationen auf voraufgegangene Hämorrhagien hindeutet. Nirgends aber ist der Eiter missfarbig; nirgends besitzt derselbe einen auch nur entfernt hässlichen Geruch. — Die an die Fistelwand grenzenden Weichteile zeigen mannichfache schwielige Umbildungen, am stärksten im M. longissimus, von dem ein grosses Stück rein weisslich aussieht, durchaus sehnig umgewandelt ist.

Dagegen sind die rings umwühlten Knochen, wenigstens die Schulterblätter, nirgends beteiligt.

Brusthöhle. Der Stand des Zwerchfells entspricht in der rechten Mammillarlinie dem unteren, links dem oberen Rande der 5. Rippe, Bei der Wegnahme des Brustbeins ergiesst sich aus dem rechten Cavum pleurae ca. 1 Liter dünner, graugelber, mit vielen Fibrinflocken gemischter Flüssigkeit. Der rechte Oberlappen ist der Costalpleura nur lose adhärent, im oberen Teil des hinteren Umfangs des Unterlappens besteht eine etwas festere Verbindung, während dessen mediane,

vordere und untere Abschnitte ganz frei und rings von Exsudat umspült sind. In letzterem Bereich ist die Pleura durch mehrfach geschichtete, grauweisse Auflagerungen beträchtlich verdickt und meistentheils stark uneben in Folge neuerlicher, lose anhaftender Fetzen und Flocken. Im Gegensatz dazu ist die linke Lunge in ihrer ganzen Ausdehnung fest verwachsen und bleibt mit ihrem medianen Rande nicht unerheblich hinter der normalen Grenzlinie zurück. Diesem Umstande gemäss, sowie der eigenen Volumszunahme des vom Pericardium umschlossenen Inhaltes, liegt das Herz in abnormem Umfange zu Tage. Das Cavum pericardii enthält ca. 100 Grm. leicht rötlicher, schwach getrübter Flüssigkeit und auf dem visceralen Blatte bemerkt man, beschränkt auf den rechten Vorhof, einen ganz zarten, graugelben Beschlag. Das Herz selbst ist nur wenig vergrössert; Ostien von mittlerer Weite; die Höhlen der rechten Hälfte leicht dilatirt, links normal; die Musculatur blass rotbraun, von ganz gleichmässiger Färbung. Endocard und Klappen unversehrt.

Die linke Lunge ist durchaus adhärent, jedoch ungleich fest, insofern sowohl an der Spitze, als auch (und zwar vornehmlich) am hinteren Umfange des Unterlappens, dicht zur Seite der Wirbelsäule, eine nur mit grosser Gewalt trennbare Verbindung zwischen der Pleura pulmonalis und costalis vorhanden ist. Beim Abreissen der durch diese Verschmelzung entstandenen, dicken, weisslichen Schwarte wird eine umfängliche paravertebrale Höhle blossgelegt, in deren Grund die 7. bis 9. Rippe, durchaus mit Granulationen bedeckt, sichtbar werden. Eine genauere Prüfung lehrt, dass ein ähnlicher Zerstörungsprocess die Pleura mediastinalis unterwühlt und das Ligam. longitudinale auticum so emporgedrängt hat, dass auch die Wirbelsäule im Bereich der mittleren und unteren Brustwirbel den entblössten Hintergrund eines spaltförmigen Sackes bildet. Derselbe reicht nach rechts bis zu den Processus transversi und hat schliesslich auch die Pleura der rechten Seite in entzündliche Mitleidenschaft ziehen helfen. Jeder dieser beiden sehr ausgedehnten Hohlräume, welcher sich sonach als das Residuum einer einesteils im hinteren Mittelfell, andernteils im mediansten Teile der letzten Intercostalräume sitzenden Parapleuritis darstellt, enthält einen ganz ähnlich dünnen, mit Gewebsfetzen und zerfallenen Granulationen gemischten Eiter, wie die Fistelgänge am Rücken. Allein zunächst lässt sich ein Zusammenhang der letzteren mit ihm noch nicht nachweisen. — Das Gewebe der linken Lunge ist im Grossen und Ganzen lufthaltig, blutarm und mässig ödematös. Nur zwei Stellen machen hiervon eine Ausnahme: im Spitzenteil finden sich, der erwähnten Adhärenz entsprechend, mehrere narbige Einziehungen und im darunter liegenden Gewebe mehrere umschriebene, schiefrige Verdichtungen. Ferner ist im Bereich der untrennbaren, paravertebralen Verlötung das Gewebe fest hepatisirt in der Ausdehnung von 6—8 Ctm. in der Länge, 4—5 in der Breite und Tiefe. Der Durchschnitt zeigt hier eine Menge kleiner weissgelblicher Einsprengungen von fleckigem, streifigem, wohl auch rosettenähnlichem Aussehen inmitten eines sehr derb und prall anzufühlenden, absolut luftleeren Gewebes, welches eine hellgrau (nicht schiefrig) gefärbte, dabei ganz glatte und gleichmässige Fläche darbietet. Ziemlich in der Mitte der so veränderten Partie sieht man, etwa 2 Ctm. unter dem Pleuraüberzuge, eine kaum kirschkerngrosse, von schlaffen, gelbbräunlichen Granulationen ausgekleidete Höhle, und von dieser ausgehend einen dem 8. Intercostalraum zustrebenden Fistelgang, welcher durch die speckige Adhäsionszone hindurch eine directe Communication zwischen dem Parenchym des linken Unterlappens und jenem grossen, parapleuritischen Sacke vermittelt. Die Bronchien der linken Lunge zeigen im Allgemeinen weder Erweiterung, noch Ulceration; nur der zu jenem althepatisirten Abschnitte des Unterlappens führende Ast ist in unregelmässiger Weise leicht ectatisch. — Die rechte Lunge ist bedeutend kleiner als normal und besonders in den hinteren und unteren Teilen, dem Pleuraexsudat entsprechend, bedeutend derber. Auch in der

rechten Spitze bemerkt man, im Gebiete einer umschriebenen festeren Verlötung, einige schiefrige Verdichtungen. Das übrige Gewebe erweist sich oben und in der Mitte mässig lufthaltig, nach unten mehr und mehr comprimirt, mit hie und da eingestreuten kleinen Hepatisationsherden, die sich stets an feinere Bronchien anschliessen. Auch am hinteren Umfange des rechten Unterlappens stösst man, jedoch weiter von der Wirbelsäule entfernt als links, auf eine fast handtellergrosse, dicht unter der Pleura costalis gelegene Höhle, in deren Centrum die Membran teilweise eitrig eingeschmolzen und das lockere, subseröse Gewebe durch schlaffe Granulationen von der bekannten Beschaffenheit ersetzt ist. Die Rippen selbst sind hier nicht sichtbar; dagegen bemerkt man im Bereich der Intercostalräume eine bis weit in die Musculatur hinein reichende Unterminirung. Gegenüber den geschilderten Defecten der Pleura costalis ist die Pulmonalis mit reichlicheren, weissgelben Auflagerungen bedeckt, aber selbst nicht durchbrochen, auch das unterliegende Parenchym anscheinend unbeteiligt.

Zur völligen Klarlegung aller Beziehungen zwischen den paravertebralen Säcken einerseits und den die Weichteile des Rückens durchsetzenden Fistelgängen andererseits wird die Brustwirbelsäule nebst den anstossenden Rippenstückchen in toto entfernt und in sagittaler Richtung so durchsägt, dass das Rückenmark dem rechten Segmente unversehrt verbleibt. Hierdurch wird an der vorderen Fläche der Columna eine vom 2. Brustwirbel beginnende, bis zum 11. hinabreichende Höhle eröffnet, welche in der Mitte das Ligam. longitud. antic. und die verschiedenen Bestandteile des hinteren Mittelfells, lateralwärts die Pleura costalis jeder Seite, jedoch links ungleich mehr als rechts, abgedrängt und vor sich her geschoben hat. Die Vorderfläche der Wirbelkörper liegt vielfach frei zu Tage, rauh durch mannichfache, körnig-zackige Erhebungen und Auswüchse; dazwischen finden sich Strecken, wo eine dünne Schicht bräunlicher Granulationen über den nicht minder unebenen Grund gebreitet ist. Auch die Intervertebralscheiben sind oberflächlich angefressen und in Zerbröckelung begriffen. Bei genauerer Betrachtung der Knochen-Schnittfläche ergiebt sich das absolute Freigebliebensein der Spongiosa von eitrigen oder Zerfallsprocessen. Ihre ganze Mitbeteiligung beschränkt sich vielmehr auf eine von Aussen nach Innen sachte vordringende Arrosion, so zwar, dass unmittelbar neben den dadurch erzeugten Defecten die unverkennbarsten Zeichen einer lebhaften, osteoplastischen Reactionsthätigkeit hervortreten in Gestalt zahlreicher, körnig-warziger Osteophyten (vgl. die Abbildung, Tafel IV, Fig. 1). Das Mark ist lediglich stärker gerötet, da und dort mehr bräunlich, aber nirgends verfärbt. Die Balken der Spongiosa sind vielfach leicht verbreitert und die Markräume demgemäss etwas verengt. In der Höhe des 9. bis 11. Brustwirbelkörpers bemerkt man auch am hinteren Umfange eine Ablösung des Periostes und des Ligam. longitud. posticum durch eine schmale, aus einem gelblichen Brei bestehende Schicht, welche aus zerfallenem Eiter und Granulationen, untermischt mit den vielerwähnten Körnchen, zusammengesetzt ist. Etwa in der gleichen Höhe, sowie weiter aufwärts da und dort, begegnet man auch am hinteren Umfange der Dura spinalis einer eben solchen Ablagerung und den nämlichen mikroskopischen Elementen. Der ganze, die Processus spinosi verknüpfende Bandapparat ist in eine sehr dichte, schwielige Masse umgewandelt, welche da und dort von schwefelgelben Fistelgängen durchzogen ist. Daran schliessen sich ähnliche, etwas weiter zur rechten Seite der Dornfortsätze des 1.—3. Brustwirbels, in deren Grunde hie und da auch der Knochen entblösst und rauh anzufühlen ist. Die Dura selbst ist durch diese Vorgänge in ihrer Umgebung noch nicht in Mitleidenschaft gezogen, ihre Substanz, wie die der Pia mater spinalis von ganz normalem Verhalten, und das Rückenmark selbst, nach Lage, wie Beschaffenheit durchaus unversehrt. — Aorta, Vena azygos und Ductus thoracicus frei. Was endlich die Beziehungen der

prävertebralen Säcke zu ihren Nachbarteilen anlangt, so sind die im Grunde der ersteren gelegenen Rippen in ähnlicher Weise wie die Wirbelkörper mit zahlreichen osteophytischen Auswüchsen versehen, ihre Corticalis hyperostotisch und sclerosirt, aber die Substanz des Knochens selbst nur von Aussen her, lediglich passiv ergriffen. Die Musculi intercostales sind in ihren inneren Schichten vom allgemeinen Zerfall mit erfasst; ihre äusseren durchzogen von einer Reihe gewundener Fistelgänge, welche, nach hinten weiter ziehend, einen directen Zusammenhang herstellen zwischen der parapleuritischen Höhle und den cutanen und musculären Abscessen in der Rücken- und Schulterblattgegend.

Bei der Betrachtung der Mundhöhle stellt sich heraus, dass die unteren Schneidezähne und der rechte Eckzahn ausserordentlich locker sind. Dieselben lassen sich bei einiger Anstrengung mit der Pincette herausheben. Das Zahnfleisch, durchweg sehr blass, ist an dieser Stelle schmutzig graugrün verfärbt und etwas geschwollen. Die zugehörigen Alveolen, sowie der ganze Alveolarfortsatz des Unterkiefers sind leicht rauh und mit einer dünnen, trüben Flüssigkeit bespült. Die Zunge ist frei von irgend welchen Verletzungen oder deren Residuen. Beide Mandeln etwas klein und derb, mit unversehrter Oberfläche; Gaumenbogen und Kehlkopfeingang frei. Die Schleimhaut des Larynx und der Trachea durchweg stark gerötet; kurz oberhalb der Teilungsstelle der letzteren sieht man in der Schleimhaut eine feine, trichterförmige Oeffnung, welche durch die ganze Wand hindurchführt und auf ein Concrement leitet, welches einer verkalkten Bronchialdrüse angehört. Die tieferen Bronchialdrüsen sind stark pigmentirt und leicht vergrössert; ihr Gewebe etwas hyperplastisch, indess ganz frei von Einzelherden.

Bauchhöhle. Die etwas vergrösserte Milz ist mit dem Zwerchfell und der Bauchwand durch zahlreiche straffe Membranen verbunden; ihr Gewebe ist dunkelblaurot, etwas weicher; Follikel wenig sichtbar, von der geschwollenen Pulpa vielfach verdeckt; die Trabekel leicht verdickt. An beiden Nebennieren zeigt sich eine fleckige, gelbliche Verfärbung durch die ganze Rindensubstanz. Beide Nieren vergleichsweise blutreich, besonders die Markkegel. Kapsel leicht lösbar, Oberfläche ganz glatt; Parenchym normal. Ureteren, Blase, Prostata frei. An beiden Hoden zeigt sich eine Verwachsung der Blätter der Scheidenhaut; die Organe sind deutlich verkleinert, dabei resistenter anzufühlen als normal. Auf dem Durchschnitt bemerkt man eine Reihe glänzend weisser, dicht erscheinender Flecken inmitten des lockeren, grauen Parenchyms.

Speiseröhre und Magen ohne Veränderung. Auch der Darmcanal in seiner ganzen Länge normal. Die Leber ist durch eine bedeutende Abweichung von der normalen Configuration auffällig, fast kuchenförmig, indem der Breitendurchmesser sehr verringert, insbesondere der linke Lappen fast ganz verschwunden ist. Kapsel durchweg schwielig verdickt, auf der convexen Fläche mit mehrfach geschichteten graugelben Auflagerungen bedeckt, wie sie in gleicher Ausdehnung und Mächtigkeit auch die peritonäale Seite des Zwerchfells überziehen. Von der verdickten Kapsel setzen sich da und dort schwielige Stränge, mannichfach septumartige Ausläufer entsendend, in die Tiefe des Parenchyms fort. Am dichtesten trifft man dieselben an der unteren Fläche des Organs, wie denn der Lobus Spigelii fast ganz auf ein schwieliges Rudiment reducirt ist. Der Hauptsache nach schliessen sich diese weisslichen Züge an die portalen Bahnen an, jedoch ohne dass die letzteren im ganzen übrigen Organ eine sonderliche Verbreiterung aufwiesen. Parenchym lebhaft braun, im Allgemeinen blass; Acini deutlich, aber etwas verkleinert, von gleichmässigem Farbenton. Die Gallenblase enthält wenig hellgelbes Secret; die Gänge wegsam.

Das Gehirn und seine Häute von geringem Blutgehalt; Nervenwurzeln

und Gefässe an der Basis ganz frei. Die Ventrikel von mittlerer Weite; Consistenz und Feuchtigkeitsgehalt des Gehirns normal.

Mikroskopischer Befund:

Die Untersuchung der die Abscesshöhlen und Fistelgänge auskleidenden Granulationen ergiebt, wo es auch sei, ein in allem Wesentlichen gleichartiges Verhalten: es ist ein lockeres, an Zellen sehr reiches, an Gefässen verhältnissmässig armes Gewebe, dessen eigentümlicher Character vor allem in dem massenhaften Auftreten grosser Entzündungzellen, häufig in vorgeschrittener fettiger Metamorphose, gelegen ist, sowie in der Einsprengung unregelmässiger Haufen eines mehr oder weniger feinkörnigen Detritus. Letzterer ist grossenteils fettiger Natur und entstammt dann der Auflösung jener Körnchenzellen, vielfach aber auch mit Pigmentkörnern gemischt, welche wiederholten Blutungen aus den dünnwandigen Gefässen ihren Ursprung verdanken. Zumal die bei der Betrachtung mit blossem Auge so auffälligen, wie wir sehen werden geradezu pathognomonischen, schwefelgelben Flecken und Sprenkel bestehen fast ausschliesslich aus zerfallenden Körnchenzellen und deren Trümmern, welche in eine leicht faserige, schwach kleinzellig infiltrirte Substanz eingestreut sind. Eben die nämlichen Elemente und deren Ueberreste bilden auch die Hauptbestandtheile des Eiters, welcher die Granulationen benetzt und eine verhältnissmässig nur spärliche Menge ächter weisser Blutkörperchen enthält. Teils auf der Kuppe der einzelnen Granulationswarzen, jedoch noch innerhalb des Gewebes, teils frei auf deren Oberfläche oder in den Nischen zwischen zwei benachbarten Knöpfchen bemerkt man eine grosse Zahl drusiger, fast undurchsichtiger Gebilde, bestehend aus einem dichten Gewirr feiner Fäden, deren Enden keulenförmig angeschwollen sind. Diese in jeder Hinsicht mit den Actinomyces-Rasen in den Kiefertumoren des Rindes übereinstimmenden Körper, deren feineres Verhalten weiter unten im Zusammenhange erörtert werden soll, finden sich in sämmtlichen Säcken und Gängen, den oberflächlichsten wie den tiefsten, in reichlicher Menge, insbesondere auch in dem prävertebralen und in den beiden parapleuritischen Höhlen, sowie in den gelblichen Beschlägen am vorderen und am hinteren Umfange der Dura mater spinalis. Vor allem aber fehlen sie nicht in der kaum kirschkerngrossen Höhle, welche das Centrum der hepatisirten Partie des linken Unterlappens einnimmt. Ferner lassen sie sich jeweils inmitten der aus dichtest zusammengedrängten Körnchenzellen bestehenden Exsudathäufchen nachweisen, welche hier die Alveolen ausfüllen, entsprechend jenen goldgelben Einsprengungen inmitten des grauen, gleichmässig verdichteten Grundes, deren oben ausführlich gedacht wurde. Die Alveolensepta selbst zeigen nur da und dort einige grosse, in Verfettung begriffene Rundzellen; sie sind durchweg verbreitert und anscheinend dichter, das in ihnen verlaufende Gefässnetz auf beträchtliche Strecken hin verödet. Auch in dem nächst anstossenden Lungenparenchym begegnet man, obwohl es sich als lufthaltig und für das blosse Auge normal erwiesen hatte, einer allerdings weit schwächeren und unvollkommeneren Ansammlung von Entzündungs- und Körnchenzellen im Lumen der Alveolen, welche sich nach der Peripherie zu mehr und mehr verliert. Dagegen werden hier die Körner durchaus vermisst und ebenso im ganzen übrigen Lungengewebe. Auch die übrigen Organe sind durchaus frei davon, vor Allem die cariösen Höhlen an den Zähnen und deren Alveolen, sowie die Recessus und das Gewebe beider Mandeln.

2. Frau Conrad, 61 Jahre, aufgenommen den 30. October 1878, gestorben den 10. Mai 1879.

Ungefähr 1 Jahr a. m. Auftreten einer schmerzhaften Anschwellung in der rechten Unterbauchgegend. Durchbruch einer Eiterhöhle, Evidement und Drainage. 2 Monate a. m. Entwicklung eines zweiten Abscesses in der linken Fossa iliaca, der ebenfalls eröffnet und drainirt wird. Mehrmals wiederkehrende Zeichen einer verbreiteteren Peritonitis. Tod an Erschöpfung und Embolie der Lungenarterie.

Anatomischer Befund. Caries und prävertebraler Eiterherd am 3.—5. Lenden- und am 1. Kreuzbeinwirbel. Abscedirung in beiden Fossae iliacae. Adhäsive Perityphlitis. Braune Atrophie des Herzens. Emphysem der Lungen. Verkalkender Echinococcussack im rechten Leberlappen. — Caries mehrerer Zähne.

Anamnese. Im Anfang Mai 1878, d. h. etwa 1 Jahr vor ihrem Tode, bemerkte Pat. in der rechten Unterbauchgegend eine umgrenzte Anschwellung, begleitet von lebhaftem Fieber und von sehr heftigen Schmerzerscheinungen. Als dieselbe einige Wochen danach zum Durchbruch drängte, wurde sie incidirt und beträchtliche Mengen Eiters entleert. Aus den zurückbleibenden Fistelöffnungen sickerte jedoch weiterhin nur eine geringe Quantität dünner seröser Flüssigkeit.

Status präsens. Pat. ist schlecht genährt und von blassem Aussehen. In der rechten Leistengegend und ebenso in der Mitte der rechten Crista ossis ilei bemerkt man mehrere Fistelöffnungen, die bis zu einer Tiefe von 10—12 Ctm. hinabreichen, indess ohne dass die Sonde auf rauhen Knochen stiesse. Es wird das Evidement vorgenommen mit nachfolgender Drainage; allein trotzdem zeigen die Eitergänge keine Neigung auszuheilen. Nur eine ausserordentliche Verringerung der Secretion tritt ein, welche zu der Ausdehnung der Granulationsfläche in auffälligem Missverhältnisse steht. — Während der schon vorher ungenügende Appetit immer mehr abnimmt, macht die Blutarmut und die Abmagerung stetige Fortschritte. — Auch bei einem in der Chloroformnarcose vorgenommenen Evidement wird der Knochen in gleicher Weise unversehrt angetroffen.

Mitte März, also 2 Monate a. m., beginnt sich Empfindlichkeit und leichte Aufgetriebenheit des Abdomens einzustellen, die dieses Mal hauptsächlich links localisirt ist. Bei tiefem Druck mit der Hand giebt sich lebhafte Schmerzhaftigkeit kund und zugleich das Gefühl vermehrter Resistenz in der Tiefe, dem linken M. psoas entsprechend. Jetzt rücken auch die Erscheinungen einer entzündlichen Mitbeteiligung des Bauchfells mehr und mehr in den Vordergrund: Erbrechen und Durchfall, von hohem Fieber begleitet, während sich die Schwellung nach oben weiter fortsetzt und in gleicher Intensität nun auch die linke Regio mesogastrica überzieht. Im Hinblick darauf, dass der allem Anschein nach die Höhlung der linken Darmbeinschaufel einnehmende Tumor nächst der linken Crista ossis ilei deutliche Fluctuation erkennen lässt, wird eine Probepunction vorgenommen. Da dieselbe einen gelbgrünlichen, entsetzlich riechenden Eiter herausbefördert, in welchem es bei der von Herrn Collegen Janicke und mir sofort vorgenommenen mikroskopischen Untersuchung nicht gelingt, die für Actinomykose characteristischen Körner anzutreffen, so wird alsbald eine breite Incision über der linken Spina ilei anterior superior angelegt, die dicht am Knochen entlang läuft. Nach Durchtrennung der etwa 3 Ctm. unter der Haut gelegenen Abscesswand wird ca. 1 Liter scheusslich stinkenden Eiters entleert und die Drainage eingeleitet. Hiernach tritt insofern unmittelbare Besserung ein, als die peritonitischen Reizerscheinungen, das Fieber und die Schmerzen nachlassen; allein der Kräfteverfall

schreitet unaufhaltsam weiter und am 10. Mai tritt ziemlich plötzlich unter den Erscheinungen des Lungenödems der Tod ein.

Anatomischer Befund:

Aeusseres. Gracil gebaute, ziemlich abgemagerte Leiche; Musculatur ziemlich geschwunden, Fettgewebe sparsam, Haut abschilfernd, trocken, an der rechten Unterextremität in hohem Grade ödematös, in geringem an der linken. In der Höhe beider Spinae anter. super., sowie rechterseits in weiterem Umfange nach abwärts davon, finden sich mehrere unregelmässige, 2—4 Ctm. im Durchmesser haltende Defecte, in deren Umgebung die Haut schmutzig gelbgrün verfärbt ist. Durch diese Oeffnungen vermag man sowohl mit der Sonde, als mit dem Finger in die Tiefe der Fossa iliaca zu gelangen; näheren Aufschluss gewährt aber erst der Einblick in das Innere der Bauchhöhle.

Brusthöhle. Der Stand des Zwerchfells entspricht beiderseits dem unteren Rande der 5. Rippe. Bei Eröffnung des Thorax sinken die Lungen nur wenig zurück. Der Herzbeutel liegt in verminderter Ausdehnung frei und enthält nur eine geringe Menge gelblicher Flüssigkeit. Herz klein und atrophisch, Musculatur dunkelbraun, ziemlich nachgiebig; Endocard und Klappen unversehrt. Beide Lungen gut lufthaltig, stark emphysematös; das Gewebe, besonders der Oberlappen, ist blutarm, aber sehr reichlich serös durchfeuchtet. Auf dem Durchschnitte nirgends eine Herderkrankung. In beiden Art. pulmonales sitzt ein mächtiges, aussen schwarzrötes, innen in beginnender Verfärbung begriffenes Gerinnsel, welches der Wand ganz locker adhärirt und stumpf kegelförmig endigt, ohne sich in die feineren Verzweigungen fortzusetzen. Schleimhaut der Bronchien blass, mit dünnem, schaumigem Schleim bedeckt. Halsorgane normal. Eine Reihe Zähne cariös, aber Zahnfleisch, wie Zunge unbeteiligt. Mandeln frei.

Bauchhöhle. Das Bauchfell zeigt in der rechten Unterbauchgegend nächst dem Coecum eine grünlich-gelbe Verfärbung teils durch zarte, flockige Auflagerungen, teils durch einen tiefer gelegenen Eiterherd, welcher dicht darunter gelegen hindurchschimmert. In dieser Region sind der Fundus der Gebärmutter und das Anfangsstück des Coecum und das Colon ascendens mit dem die Fossa iliaca auskleidenden Peritonäalüberzuge durch zahlreiche Fäden und Stränge verwachsen. Nach teilweiser Lösung derselben constatirt man, dass sich der rechtsseitige, hinter dem Bauchfell befindliche Abscess an einer Stelle, und zwar da, wo das Coecum durch peritonitische Pseudomembranen lateralwärts angewachsen und etwas verzerrt ist, dem Durchbruche nähert. Offenbar war letzterer nur durch die erfolgte Verklebung der hinteren Beckenwand mit dem Blinddarme verhindert worden.

Bei der Sondirung des erwähnten rechtsseitigen Fistelganges gelangt man in eine grosse, der Fossa iliaca angehörende Höhle, deren weissliche, äusserst starre Wandungen von schwielig entarteten Bündeln des M. iliacus gebildet werden. Die graurötliche, da und dort schmutzig gelbliche Innenfläche zeigt eine Menge feiner Unebenheiten, welche schlaffen, etwas ödematösen Granulationen entsprechen. Aus diesem Sacke führen in der Richtung nach oben und hinten zwei missfarbige Fistelgänge auf den oberen Rand der Darmbeinschaufel. Hier ist der Knochen rauh und missfarbig, auch das Periost der benachbarten Partien schwielig verdickt und ebenso sind die anstossenden Muskelschichten teils serös, teils speckig infiltrirt. In ähnlicher Weise gelangt man linkerseits, dem Laufe des Fistelganges folgend, in eine Höhle, die sogar noch etwas umfänglicher ist, als die rechts gelegene, und auch dem sie nach vorn zu bedeckenden, stark schwielig verdickten Bauchfell bedeutend näher kommt, als die rechte. Ingleichen dehnt sie sich nach hinten und oben weiter aus, aber ohne an irgend einer Stelle mit der jenseitigen sichtbar zusammenzuhängen. Bei der Freilegung der Wirbelsäule stösst man in der Höhe des dritten Lenden-

wirbels auf eine geringe Menge ganz zähen, graugelblichen Eiters. Derselbe entstammt nicht etwa dem Abscessinhalte einer der Fossae iliacae, sondern einem selbstständigen cariösen Herde, der sich vom Körper des 3. Lenden- bis zu dem des ersten Kreuzbeinwirbels erstreckt. Letztere sind in ihrem vorderen Umfange grünlichgelb verfärbt und rauh angefressen, am ausgesprochensten der 5. Lumbalwirbel, jedoch so, dass der Process erst die oberflächlichsten Schichten der Spongiosa zerstört hat. An diesen medianen Herd schliesst sich in der Höhe des Querfortsatzes des 4. jederseits eine Eitersenkung an, welche in der oben beschriebenen Weise die Fossa iliaca ausfüllt. Der Eiter dieser prävertebralen Ansammlung enthält eine gewisse Menge scharf markirter, schwefelgelber Körner, die sich nach Beschaffenheit und mikroskopischen Kennzeichen als Strahlenpilzrasen ausweisen. Spärlicher, nicht minder aber unzweiselhaft finden sich solche auch in den oberen und hinteren, teilweise recessusartigen Abschnitten der retroperitonäalen Säcke, welche die Fortsetzung des erstgenannten darstellen.

Milz klein und derb, blutarm. Nebennieren normal; Nieren durchweg anämisch; Rindensubstenz etwas fleckig getrübt, sehr blass. Harnblase stark ausgedehnt, schlaff; Uterus unverhältnissmässig lang, stark nach rechts verzogen; Schleimhaut des Körpers völlig ausgeglättet, matt glänzend, sehr blass, ebenso wie alle übrigen Schichten. Eierstöcke klein und derb, mit grobkörniger Oberfläche. Speiseröhre und Magen ohne Veränderung; ebenso der ganze Darmcanal frei. Leber etwas verkleinert, am oberen Umfang der Convexität des rechten Lappens bemerkt man, unmittelbar unter der Serosa und zugleich dicht am Zwerchfell einen graugelben, scharf vom Leberparenchym abgegrenzten Tumor. Derselbe hat den Umfang eines Apfels und eine starre, fast steinhart anzufühlende Wandung. Sein Inneres birgt ein dicht zusammengepresstes Convolut von Echinococcusblasen.

Gehirn und seine Häute ohne Veränderung.

---

3. Frau Deutschmann, Schaffnerswittwe, 45 Jahre, aufgenommen 1. Juli, gestorben 3. Juli 1879.

Verletzung am rechten Daumen 3 Jahre a. m. mit Schwellung des Arms: niemals wieder geschwundene locale Beschwerden und allgemeine Schwächung. Schmerzen und Schwellung am Rücken, zuletzt am Halse seit $^3/_4$ Jahren a. m. Gegen das Ende geringfügige Zeichen einer Brusterkrankung.

Anatomischer Befund. Ausgedehnte Fistelgänge im Jugulum, der linken Halsgegend und im prävertebralen Gewebe **mit knopfförmigem Vorwuchern der Neubildung in das Lumen der Vena jugularis interna. Apfelgrosser Tumor im rechten Vorhof und Ventrikel; analoge Herde im Myocard und im Cavum pericardii rechts.** Schwammiggallertige Pericarditis neben allgemeiner Synechie. Zahlreiche, teils frischere, teils erweichte Herde in beiden Lungen. Serös-fibrinöse Pleuritis beiderseits. Frische, hämorrhagische Infarcte des rechten Unterlappens. **Gallertige Knoten in der Milz und im Occipitallappen der rechten Grosshirnhemisphäre.**

Anamnese. Pat. will bis vor 3 Jahren sehr kräftig und durchaus gesund gewesen sein. Damals brachte sie sich am rechten Daumen eine Schnittwunde bei, in Folge deren der Finger, wie allmählich der ganze Arm bedeutend anschwoll. Nach

mehrwöchentlichem Leiden entleerte sich spontan aus der Schnittstelle Eiter. Nunmehr wurde der Arm zwar wieder functionsfähig; allein die Schmerzen schwanden seitdem nie mehr vollständig, sondern traten zeitweise exacerbirend immer von Neuem wieder hervor. Gleichwohl erfreute sich Pat. bis zum November 1878 eines leidlichen Wohlbefindens, als eine auffallende Schwäche und bald auch Schmerzhaftigkeit im Rücken ein neues Uebel verkündeten. Damals waren auch beide Beine bis zum Knie kurze Zeit hindurch angeschwollen. Im December stellte sich eine flächenhafte Anschwellung der Interscapulargegend ein, um nach einigen Wochen spontan wieder zu verschwinden. Ende Mai zeigten sich aber auch an der linken Seite des Halses zwei Geschwülste, von denen die eine sehr bald aufbrach. Vom 20. Juni an musste Pat. dauernd das Bett hüten, und erst jetzt fing sie an, mässig zu husten. — Pat. hat 9 Mal geboren; jedoch sind von den Kindern alle bis auf eines gestorben, angeblich in Folge syphilitischer Infection.

Status präsens. Trotzdem sich die Kranke nur wenige Stunden im Hospital aufgehalten, ehe sie starb, hatte doch festgestellt werden können, dass sie an einer länger bestehenden Infiltration der Lungen leide. Im Hinblick auf den tatsächlich erhobenen Befund ist daher die nachträgliche Angabe ihrer Angehörigen von Interesse, dass Niemand von den Ihrigen sie je für lungenkrank gehalten habe.

Anatomischer Befund:

Aeusseres. Stark abgemagerte, sehr heruntergekommene Person. Musculatur dürftig; Fettgewebe grossenteils geschwunden. Haut dünn und schlaff. Im Jugulum bemerkt man einen rundlichen, ca. 1 Ctm. im Durchmesser haltenden Defect, welcher von schwach geröteten, fast papierdünn ausgezogenen und weithin unterminirten Rändern umsäumt wird. Der Grund desselben ist rötlichgelb gefärbt, schwach granulirend und mit flockig-fetzigen Beschlägen versehen. Nach aufwärts schliessen sich gegen die linke Seite des Halses hin noch einige ähnliche Substanzverluste von beschränkterem Umfange an, sowie eine Reihe rundlicher, elastisch anzufühlender Erhebungen, welche eine lebhaft gerötete und von Epidermis entblösste, etwas missfarbige Cutis tragen. Beim Einschneiden stösst man hier auf eine eigentümlich breiige, aus lockeren Granulationen und verflüssigtem Detritus bestehende Gewebsmasse. Beim Sondiren der erst geschilderten Aufbruchsstelle gelingt es für dieses Mal nicht, die letzterwähnten Herde zu erreichen; sondern die Sonde dringt nur nach verschiedenen Richtungen hin in den subcutanen Spalträumen vorwärts. An der medianen Fläche der 1. Phalanx des rechten Daumens bemerkt man eine über dem Knochen verschiebbare, weissliche Narbe von beschränktem Umfang; weder an der Hand, noch am Arme lässt sich jetzt eine nennenswerte Anschwellung oder irgend eine sonstige Veränderung wahrnehmen [1]).

Brusthöhle. Thorax gut gewölbt und symmetrisch gebaut. Rippenknorpel teilweise verknöchert. Der Stand des Zwerchfells entspricht in der Mammillarlinie beiderseits dem oberen Rande der sechsten Rippe. Nach Wegnahme des Brustbeins zeigt sich, dass das bedeutend vergrösserte Herz fast ganz frei zu Tage liegt, indem beide Lungen mit der Pleura pericardiaca mehrfach fest verwachsen sind, jedoch so, dass noch ein gewisser medianer Abschnitt unbedeckt bleibt, und zwar links in grösserer Ausdehnung als rechts. Abgesehen von diesen medianen, vornehmlich strangförmigen Synechien und einer beschränkten Adhärenz in beiden Spitzen sind die Lungen frei, von einer reichlichen Menge trüben, graugelben Fluidums umspült und dadurch von Thoraxwand und Zwerchfell zurückgedrängt. Die Oberfläche der

[1]) Leider war es, mit Rücksicht auf die Angehörigen, trotz aller Bemühungen untunlich, die so sehr wichtige, genauere Präparation des Arms und der Schultergegend auszuführen.

Pleura ist mit einer, je weiter nach abwärts, desto mächtigeren Schicht weisslicher, flockig-membranöser Auflagerungen bedeckt, an anderen Stellen, besonders über dem Herzbeutel zugleich lebhaft gerötet und mit sehr dicht stehenden, feinen Unebenheiten versehen.

Das Herz ist hauptsächlich im Breitendurchmesser voluminöser und mit dem Pericardium allenthalben fest verwachsen. Jedoch waltet zwischen den beiden Hälften ein wesentlicher Unterschied ob, insofern links eine untrennbare, wenngleich nur eine dünne Schwarte bildende Synechie besteht. Rechts dagegen sind die Flächen nicht nur sehr verdickt, speckig und mit einer mächtigen Schicht schlaffer Granulationen überzogen, sondern es ist auch zwischen beiden eine graugelbe, halbbreiige Masse so reichlich angesammelt, dass am lateralen Rande des rechten Ventrikels und in dessen Nachbarschaft der Gesammtdurchmesser der Schwarte bis 3 Ctm. und mehr beträgt. Prüft man dieselbe hier genauer, so vermag man nur noch die äussere Lamelle als einigermassen selbstständig zu unterscheiden, während die viscerale ganz überwuchert wird, überdies sogar in ihrer Continuität mehrfach unterbrochen ist durch Herde, welche aus dem Myocard hervordringen. Zwischen beiden gallertig-speckig umgewandelten und mit lockeren, graugelben Granulationen besetzten Flächen besteht auf grosse Strecken eine organische Verbindung, welche sich durch einen anderweit unerhörten Grad von Nachgiebigkeit auszeichnet. Dazwischen liegen aber Strecken, wo sich spalt- oder höhlenartige Räume, halb abgekapselt, halb mit einander communicirend, zwischen die beiden Flächen schieben. Es fehlt zwar auch hier nicht ganz an geweblicher Neubildung neben dem puriformen Brei. Indess die da und dort emporwachsenden Wucherungen ragen, ohne eine feste Verknüpfung mit der gegenüberliegenden Fläche erreicht zu haben, frei in die Höhle hinein, welche eine milchig-flockige Flüssigkeit und unverkennbare „Körner" enthält. Bei genauerer Besichtigung der angefressenen Stellen des visceralen Blattes erkennt man hier eine Reihe gelblicher, fleckig-streifiger Einsprengungen innerhalb der lebhaft braunen Musculatur, welche genau in der Richtung ihrer schräg verlaufenden Bündel ziehen und ihr ein Aussehen verleihen, welches lebhaft an das gespickten Fleisches erinnert (vgl. Tafel I, Fig. 1). — Sie sind scharf abgegrenzt, aber durch keinen eigenen Saum demarkirt, auch das anstossende, contractile Gewebe kaum blutreicher, als das übrige. Sie bestehen nicht aus Eiter, sondern lediglich aus gelblich verfärbter, nur am Rande erweichender und puriform eingeschmolzener Muskelsubstanz: in diesen Zerfallsherden unterscheidet man deutlich die nämlichen schwefelgelben Körner. Bei dem Versuch, die Weite des rechten, venösen Ostiums zu bestimmen, stösst der Finger oberhalb des Klappenringes auf eine höckerige, ziemlich weich anzufühlende Geschwulst und nach Eröffnung der Herzhöhlen gewahrt man einen fast apfelgrossen, gelblichen Tumor, welcher dem hinteren und medianen Umfange des Atriums angehört und weit in das Innere von Vorhof und Kammer hineinspringt. Derselbe beginnt nächst der Einmündung der V. cavae mit einigen niederen, flach halbkugeligen Prominenzen, erhebt sich dann zu einem mächtigen, mit einzelnen kleinen Unebenheiten versehenen Hügel und fällt nach oben und seitlich ziemlich kurz und steil, nur nach unten zu sehr sanft ab, indem er mit einer ca. 5 Ctm. langen Böschung an dem hinteren und lateralen Umfang des Ventrikels gleichsam hinabgleitet. Indem er auf diese Weise mehr als ein Drittel von dem Gesammtumfange des Ostiums occupirt, hat er den ganzen hinteren und ein gut Teil des medianen Zipfels der Tricuspidalis so vollständig in sich aufgenommen, dass deren Bestandteile ganz darin vergraben scheinen und nur noch einzelne Sehnenfäden-Segmente am unteren Rande hervortauchen. In letzterem Niveau bemerkt man ein directes Uebergreifen des Tumors, in seinen lateralen Partien, auf die Herzwand selbst, indem einzelne knollige Auswüchse, das Endocard durchbrechend, in die Mus-

culatur eindringen. So schliesst sich denn unmittelbar an den frei in das Cavum hineinragenden „Fungus“ zuvörderst eine Reihe grober, streifiger Herde, welche die ganze Dicke des Myocards durchmessen, sodann aber, auf Grund einer ähnlichen Perforation des visceralen Herzbeutelblattes, jene massenhafte diffuse Fungusbildung, welche den der rechten Herzhälfte angehörigen Teil des Pericardialsackes erfüllt. (Die der linken Hälfte entsprechende Abteilung ist ebenfalls verödet, aber durch eine einfach fibröse Synechie.) Der Rest der Herzwand ist ganz normal, nicht minder das übrige Endocard und die Pulmonalklappen. Ebenso ist der linke Vorhof und Ventrikel ganz frei, abgesehen von der Spitze des letzteren, wo der äusserste der in der vorderen Wand des rechten gelegenen Herde eben beginnt, mit seiner Spitze die Grenze zu überschreiten. — Auch an und für sich selbst betrachtet ist die geschilderte Neubildung durch vielfache Besonderheiten ausgezeichnet. Die Oberfläche ist ganz glatt und glänzend, da und dort lebhaft rot durch eine bereits mit blossem Auge deutlich unterscheidbare Production junger Gefässe, in der Hauptsache jedoch gleichmässig blass. Das Endocard in der Umgebung ist durchaus unverändert und geht so continuirlich in den Ueberzug des grossen Gewächses über, dass man wohl glauben könnte, es setze sich als ein zartester Anflug über das Plateau des Fungus hinweg fort. Die Substanz desselben erinnert nach Aussehen, wie Consistenz im Allgemeinen an die des Sarkoms, am meisten jedoch an das Verhalten gummöser Neubildungen. Indess auch diesen gegenüber machen sich, zumal bei Berücksichtigung der Durchschnittsfläche, bemerkenswerte Eigentümlichkeiten geltend. Dieselbe hat nämlich ein ausgesprochen gesprenkeltes Aussehen, indem in die helle, gallertige Grundmasse eine ansehnliche Zahl hirsekorngrosser, gelblicher Herde eingestreut ist, innerhalb deren die bekannten schwefelgelben Körner zu entdecken sind.

Bei der durch den vorstehend geschilderten Befund hervorgerufenen Verfolgung der Halsgefässe ergiebt sich linkerseits, dass die Vena jugularis interna vom Zusammenfluss mit der V. subclavia an bis in die Höhe des Zungenbeins von einer gallertigen Wucherung umfasst wird, welche lateral- und hinterwärts von ihr am ausgebreitetsten ist, aber auch an der medianen Seite sich mehrfach unmittelbar an sie herandrängt. Das lockere Granulationsgewebe schimmert hier unter der überall zart und glänzend gebliebenen Intima hindurch als ein gleichmässig gelbbräunliches Polster, welches in der nämlichen Weise die A. carotis und den N. vagus berührt, deren Hüllen sie jedoch noch nicht perforirt hat. An 2 Stellen der Vene ist überdies die Integrität der Wand verletzt: an der einen, in der Höhe des Ringknorpels gelegenen, ragt ein etwa doppelt hirsekorngrosses, knopfförmiges Gebilde frei in deren Lichtung hinein, an der anderen, welche genau der Einmündung der V. thyreoidea inferior entspricht, sieht man eine etwa erbsengrosse, pilzförmige Wucherung sich zwischen den beiden Klappen hervordrängen, welche nur durch einen ganz schmalen Stiel mit der extravasculären Neubildung zusammenhängt. Beide sind gallertig und von schmutzig orangegelber Farbe, beide von ganz intacter Intima umgeben. Verfolgt man diese, die Adventitia der grossen Halsgefässe zerwühlende Infiltration, so stösst man auf ein ausgedehntes System mehr oder weniger ausgeglätteter Hohlgänge von wechselndem Caliber, deren Einzelabschnitte durch enge, nicht selten winklig umbiegende Tore mit einander communiciren. Ihre Wand bildet eine bräunliche, ziemlich schlaffe und trockene Granulationsschicht, welche mit dem jeweils unterliegenden Gewebe untrennbar verbunden ist. An der linken Seite des Vorderhalses haben sie sich zwischen den Muskeln, der Schilddrüse und den grossen Gefässen, dieselben ringsum ablösend, einen Weg in die Tiefe gebahnt und sind bis auf das Ligamentum hyothyreoideum, den Schildknorpel und die Luftröhre vorgedrungen. All diese Teile sind indess nur von Aussen her blossgelegt, in ihrer eigenen Substanz unbeteiligt; auch die über die be-

treffenden Stellen hinziehende Schleimhaut zeigt ein ganz unverändertes Aussehen. Beide Lappen der Glandula thyreoidea kaum vergrössert, im linken ein kirschkerngrosser Gallertknoten. Während die Gänge medianwärts die Mittellinie nur wenig nach rechtshin überschreiten, lateralwärts ungefähr die Linie des äusseren Randes der Pars sternalis, des Sternocleidomastoideus innehalten, nach unten in die oben beschriebenen Hautdefecte am Jugulum ausmünden, reichen sie nach oben bis in die Höhe des grossen Zungenbeinhorns, um dicht am Schlundkopfe mit einer blinden Ausbuchtung zu endigen. Dieselbe streift eben noch die Grenze des M. constrictor pharyngis, lässt aber sowohl die musculäre, als die tieferen Schichten des Schlundkopfes durchaus unversehrt, und ebenso ist das hinten anstossende, lockere Gewebe zwischen Wirbelsäule und Oesophagus hier ganz unbeteiligt. Die Mandeln, deren linke nur 3,5 Ctm. von der äussersten Spitze des geschilderten Canalsystems entfernt liegt, sind beide so klein und atrophisch, dass eigentlich nur noch eine Reihe kleiner, übrigens ganz leerer Grübchen, in ein sehr dichtes Gewebe eingebettet, ihren Sitz erraten lassen. Mehrere Backenzähne mit älteren cariösen Höhlen versehen. Zunge, Fauces, Pharynx und oberer Teil der Speiseröhre durchaus frei. Dagegen wird die letztere in der Höhe des 7. Halswirbels von Senkungen erreicht, welche an der linken Seite des Halses zu Stande gekommen sind. Die bekannten, weissgelben Infiltrate umfassen hier den Oesophagus zuerst seitlich, demnächst auch von hinten und leiten, nachdem sie im prävertebralen Gewebe wiederholt zerstreut aufgetaucht sind, in der Höhe des 3. Brustwirbels zu einer ausgesprochenen Eiterhöhle. Dieser mit den nämlichen lockeren Granulationen ausgekleidete Sack reicht bis zum 7. Brustwirbel, drängt die Pleura costalis links etwas vor und hängt in seinem ganzen Bereich mit dem medianstен Teil des Oberlappens der linken Lunge fast untrennbar zusammen.

Entsprechend der beschriebenen Adhärenz an den Lungenspitzen bemerkt man beiderseits eine klein apfelgrosse Verdichtung. Dieselbe besteht grossenteils aus schiefrig indurirtem Gewebe, in welches weissliche, sehnige Züge, hier und da mit eingedicktem, käsigem Inhalte vermischt, und einzelne lobuläre Käseherde eingestreut sind. Letztere besitzen rechts eine grössere Ausdehnung, während links die alten Residuen vorherrschen. Im übrigen Gewebe beider Oberlappen ist der Luftgehalt zwar vermindert, aber überall vorhanden. Weit mehr ist derselbe beeinträchtigt in den Unterlappen, wo sich je nach weiter abwärts eine desto ausgesprochenere Compression geltend macht. In der so veränderten Grundlage sieht man beiderseits und durch das ganze Organ hindurch eine Reihe eigentümlicher Herde eingelagert, deren Umfang zwischen dem einer Erbse und einer Kirsche schwankt. Die kleinsten bestehen aus einem, sei es gelblichen, sei es bräunlichen Gewebe von zunderartig weicher Beschaffenheit; meist aber sind es ausgebildete Höhlen, durch deren Inneres sich ein ähnliches Gewebe, aber nur noch in Gestalt flockiger und fädiger Fetzen hindurchspannt und die einen trüben Brei enthalten. Der letztere ist durchaus geruchlos und führt die wohlbekannten Körner. Während diese grösseren, zu Cavernen umgewandelten Herde scharf abgegrenzt sind durch eine Art pyogener Membran, sind die kleinen blos von einem etwas gerötеten und leicht infiltrirten Parenchym umgeben. Alle gehören der Tiefe des Organs an oder halten sich wenigstens in gemessener Entfernung von der Pleura. Sogar in der Nähe der geschilderten prävertebralen Höhle lässt sich eher das Gegenteil behaupten, als dass sie dichter angehäuft oder die einzelnen umfänglicher seien, als in den übrigen Gebieten. Dagegen ist das an diese Synechie anstossende Gewebe unstreitig blutreicher, derber und von sehr geringem Luftgehalt.

Bauchhöhle. Die Milz in allen Durchmessern beträchtlich vergrössert, weich anzufühlen, zeigt nahe dem oberen, wie dem unteren Pole eine beschränkte Trübung

des Peritonäalüberzuges durch zarte, graugelbe Auflagerungen. Das unterliegende Gewebe gelblich verfärbt und noch nachgiebiger als die Pulpa. Auf dem Durchschnitt sieht man inmitten des dunkel blauroten, breiigen Parenchyms, den geschilderten Erkrankungsstellen entsprechend, je einen sehr unregelmässig gestalteten Herd, welcher aus mehreren erbsen- bis kirschkerngrossen confluirt zu sein scheint. Dieselben sind scharf abgegrenzt und bestehen aus einem lockeren, gallertigen Gewebe, in dessen grauem Grunde eiterähnliche Einsprengungen und in deren Mitte wiederum die schwefelgelben Körner wahrzunehmen sind. Der Stamm, wie die präparirbaren Aeste der Art. lienalis sind frei. An den Nieren, der Leber, dem ganzen Digestionstractus und dem Sexualapparat keine wesentliche Abweichung.

Schädelhöhle. Schädeldach und Hirnhäute verhältnissmässig blutreich. An der Oberfläche des linken Hinterhauptlappens sieht man nächst der grossen Längsspalte 3 graue gallertige Stellen von etwa Kirschkerngrösse in geringem Abstande von einander. Die sie überkleidende Pia zeigt nur leichte Hyperämie, keine Spur von Auflagerung. Ein Durchschnitt lehrt, dass die Herde durch die Dicke der ganzen Rinde hindurch noch ein wenig auf die weisse Substanz übergreifen und nach allen Seiten hin scharf abgegrenzt endigen. Sie bestehen aus einer gleichmässig grauen, gallertigen Substanz, welche einzelne gelbliche Einsprengungen und wiederum die schwefelgelben Körner einschliesst.

Mikroskopischer Befund:

Das Verhalten der die Fistelgänge am Halse auskleidenden Granulationen weicht nur insofern von dem gewohnten Bilde ab, als sie aus einem dichteren, strafferen Gewebe zusammengesetzt sind und weniger reichliche Gefässe, dagegen unverhältnissmässig viel feinkörniges Pigment eingestreut enthalten. Ferner finden sich die Körner, da den Wandungen fast jede Unebenheit fehlt, nur frei in der die Höhlen benetzenden Flüssigkeit, gemischt mit zahllosen Fett- und Pigmentkörnchenzellen und dem aus deren Zerfall hervorgegangenen Detritus. — In den zerstreuten prävertebralen Herden und der grossen Höhle im hinteren Mittelfell sind die Granulationen saftiger, zellen- und gefässreicher, auch die Menge der Körner beträchtlicher. — Die polypenartig in das Lumen der Vena jugularis interna sinistra hineinragenden Gebilde und der grosse Tumor des rechten Vorhofs und Ventrikels zeigen eine in allem Wesentlichen übereinstimmende Zusammensetzung: ein aus sehr protoplasmareichen, zum Teil mehrkernigen Zellen bestehendes Grundgewebe, dessen Elemente meist rundlich-elliptisch, teilweise spindelförmig und polymorph sind, wird durchzogen von einem mässig weiten Netze von Blutgefässen und enthält von Strecke zu Strecke grosse, rundliche Inseln eingesprengt, welche sich schon bei schwacher Vergrösserung durch den hohen Grad ihrer Undurchsichtigkeit auszeichnen. Letztere wird bedingt einmal durch die Anwesenheit zahlloser Fetttröpfchen in den umfänglichen, kugeligen oder birnförmigen Zellen, welche hier in dichtestem Nebeneinander angehäuft sind und sich gewöhnlich radienartig um einen sehr dunkelen Mittelpunkt gruppiren und sodann durch diesen selbst, ein oder mehrere Exemplare eines drusigen Pilzkorns. Ein Unterschied waltet lediglich insofern ob, als letztere bei den endophlebitischen Knoten entschieden spärlicher sind als bei dem endocardialen und sodann insofern, als das Gewebe jener von zahlreichen Pigmentkörnern durchsetzt ist, welche in dem Herztumor fast durchaus vermisst werden. — Da, wo die höckrige Wucherung, das Endocard durchbrechend, auf die Musculatur übergegriffen hat, sieht man unter dem Mikroskop, wie sich stark verfettete Zellen- und Gefässzüge zwischen den contractilen Elementen einen Weg gebahnt haben, während diese selbst, mehr und mehr umwachsen, einem raschen Schwunde anheimfallen. Innerhalb der daneben zu beobachtenden Erweichungsstellen begegnet man denn in

der Tat neben den Trümmern verfetteten Granulationsgewebes mancherlei Bruchstücken zerbröckelter Primitivbündel, Ueberresten von Blutergüssen und da und dort kleinen Pilzrasen. Sehr viel reichlicher werden letztere aber wiederum in den Hohl- und Spalträumen des halb verödeten Cavum pericardii, inmitten jenes Polsters blasser, schwammiger Granulationen, welches sich zwischen den beiden entarteten Blättern des Herzbeutels ausbreitet. Im Allgemeinen besitzt dasselbe grosse Aehnlichkeit mit dem endocardialen Gewächs; nur tritt hier einerseits die Verfaserung und Verdichtung, andererseits der feinkörnige Zerfall des zellenreichen Neugewebes lebhafter in den Vordergrund. — Die Herde in den Lungen verhalten sich wesentlich different, je nachdem man die offenbar jüngeren in Betracht zieht, welche noch fast solide und nicht scharf abgegrenzt sind, oder die älteren, bereits zu Höhlen umgewandelten. Im Bereich der ersteren trifft man die Alveolen dicht mit grossen, protoplasmatischen Rundzellen ausgefüllt, in deren Centrum bald da, bald dort ein undurchsichtiger Körper, eine Pilzdruse, auftaucht. Die Alveolensepta sind meist noch wohl erhalten, wenn auch ihr Gefässnetz unvollständig gefüllt und allem Anschein nach in fortschreitender Verödung begriffen ist; nur an einzelnen Stellen beginnen zwei benachbarte Alveolen, unter feiner Auffaserung der Scheidewände zu grösseren Hohlräumen zusammenzufliessen. Auch die fürs blosse Auge nicht afficirten Partien an der Peripherie der einzelnen Herde sind nicht ganz frei von zelliger Ansammlung, die aber zerstreuter und darum lockerer ist. Im Gegensatze hierzu enthalten die „Erweichungsherde“ der Lunge nur noch spärliche Reste des ursprünglichen Parenchyms; die losen Fetzen und Flocken, welche sich durch die Höhle hinspannen, bergen zwar als innersten Grundstock noch unverkennbare Bestandteile des alten Gerüstes; allein die letzteren selbst sind bereits ausser Gefässzusammenhang mit der Nachbarschaft, nur die sie überspinnende Granulationswucherung steht mit der Circulation noch in einer, wenngleich säumigen Verbindung. Allerdings ist ja in diesem neugebildeten, das einstige Substrat mehr und mehr verdrängenden Gewebe kein Mangel an Gefässen; allein unstreitig weisen die massenhaften Ansammlungen von Pigmentkörnern längs deren Verlaufes auf häufige Unregelmässigkeiten und Stagnationen in der Blutbewegung hin. Ebenso finden sich auch in dem die Caverne ausfüllenden Brei viele Residuen ehemaliger Hämorrhagien, Trümmer zerfallenen Lungengewebes und zerbröckelter Granulationen, grob- und feingranulirter Detritus, Fettkrystalle und als niemals fehlender Bestandteil: viele Pilzdrusen von wechselnder Grösse, jeweils eingehüllt in einen Mantel von Körnchenzellen.

In dem unmittelbar vor dem prävertebralen Herde, beziehentlich der durch ihn bedingten Synechie gelegenen Abschnitte am hinteren Umfange des linken Oberlappens lässt auch das Mikroskop keine reichlichere Ansammlung von Pilzrasen entdecken; im Gegenteil, die ganze Infiltration beschränkt sich auf eine stärkere Füllung des gesammten Gefässnetzes und die Anwesenheit kleiner und mittelgrosser Rundzellen innerhalb der Alveolen, getragen von bald spärlichem, bald überwiegendem Serum.

Die Herde in der Milz sind durch den Zellenreichtum der sie zusammensetzenden gallertigen Substanz und die grosse Menge der dunkelen Inseln ausgezeichnet, welche diese gleichartige Masse unterbrechen. Auch insofern nähern sie sich in bemerkenswerter Weise dem endocardialen Tumor, als sie verhältnissmässig arm an Gefässen und an verdichteten Stellen sind, wenn man von den übrigens nur ganz schattenhaften Ueberresten des eigentlichen Parenchyms Abstand nimmt. Ebenso wie dort sind auch hier in jeder dieser undurchsichtigen Einsprengungen die wohlbekannten Rasen und Drusen leicht nachzuweisen.

Im Wesentlichen das nämliche Verhalten zeigen die Geschwülste in cerebro: ein der Hauptsache nach aus kleinen und mittelgrossen, zum geringeren Teil aus voluminösen Zellformen bestehendes Gewebe, von einem weiten Netz dünner Capillaren

durchzogen, hat die nervöse Substanz so vollständig verdrängt, dass nur an den Rändern, wo eine fürs blosse Auge fein grauweiss gesprenkelte, gallertige Zone den Uebergang zur normalen weissen Substanz bildet, noch Spuren markhaltiger Fasern erkennbar sind. Diese sind in Zerbröckelung und fettiger Metamorphose begriffen und von zahlreichen Körnchenzellen umgeben, wie solche auch noch eine gewisse Strecke in das wohlerhaltene Parenchym hinein verfolgbar bleiben. Auch innerhalb dieser encephalitischen Herde stösst man auf die vielbesprochenen, undurchsichtigen Pilzrasen, die hier aber nicht in Eiter, sondern lediglich in eine cohärente Schicht verfettender Entzündungs- und Körnchenzellen eingehüllt sind. Sie liegen verhältnissmässig weit in der Tiefe und werden von der Pia mater durch eine ziemlich breite Lage des geschilderten Neugewebes geschieden, über welcher hier und da noch Bestandteile der Rinde, freilich in geringer Mächtigkeit, erhalten geblieben sind.

Die Körner in den verschiedenen Eingeweiden sind durch das Typische ihres ganzen Baues und durch die mächtige Entfaltung der keulenförmigen Anschwellungen ausgezeichnet, wodurch die Oberfläche jeder einzelnen Druse vielfach ein ausgesprochen pallisadenartiges Aussehen gewinnt. An Isolationspräperaten vollends überzeugt man sich, dass gerade im Herzen, der Milz etc. die Zapfen sehr lang und intensiv gelbbräunlich gefärbt sind, sowie dass sie unverhältnissmässig oft gabelig gespalten, dreizackig oder handförmig auslaufrn. Dagegen muss es auffallen, dass die in Anbetracht der Jugendlichkeit dieser Metastasen vermuteten früheren Entwicklungsstufen des Pilzes auch hier vermisst werden.

---

4. August Barunke, Barbier, 45 Jahre, aufgenommen den 13. Januar 1879, gestorben den 14. Januar 1880.

Beginn des Leidens angeblich sofort nach der ca. 14 Monate a. m. erfolgten Extraction eines Backenzahnes. Anschwellung in der Gegend des rechten Kiefergelenks, auf das Gesicht, späterhin auch den Hals und Nacken übergreifend. Stetig sich steigernde Kieferklemme; Erschwerung des Kauens und Schlingens; zunehmende Inanition und Abmagerung. Ununterbrochen wiederkehrende Eruption von Eiterhöhlen und Fistelgängen in den genannten Regionen. Zeichen amyloider Entartung der grossen Unterleibsdrüsen. Tod in hochgradigster Erschöpfung.

Anatomischer Befund. Tiefe Knochennarbe an Stelle des letzten Backenzahnes rechts oben. Schwielige Umwandlung der inneren und äusseren Kaumuskeln, verbunden mit massenhaften Hohlgängen, Granulationsherden und Aufbrüchen in der ganzen rechten Hälfte des Gesichts und Halses, sowie am Hinterhaupt und Nacken beiderseits. Prävertebraler Herd vom Grundbeinkörper beginnend und bis zum 4. Brustwirbel reichend, mit osteophytischer Wucherung sämmtlicher bezüglicher Knochen. **Caries beider Atlantooccipital- und des rechten Epistrophealgelenkes.** Perforation des Grundbeinkörpers und des rechten grossen Keilbeinflügels, mit mehreren extraduralen Herden im Cavum cranii zusammenhängend. Uebergreifen auf die Pia und die Substanz des rechten Schläfen- und Stirnlappens. Alte Thrombose beider Vv. jugulares internae, links den ganzen Sinus transversus beteiligend. — Synechie an beiden Lungenspitzen, entsprechend dem para-

vertebralen Herde jederseits. Beschränkte alte Induration und Höhlenbildung in der Spitze, peribronchitische Knötchen und einzelne käsige Lobulärinfiltrate im übrigen Teil beider Lungen. Alte Geschwüre im Dünn-, Blind- und Mastdarm. — Amyloide Entartung von Milz, Nieren, Leber, dem gesammten Digestionstractus und den Nebennieren. — Hochgradigste allgemeine Abmagerung.

Anamnese. Pat. führt sein Leiden mit grösster Bestimmtheit auf die Ende des Jahres 1878 erfolgte Extraction eines cariösen Zahnes im Oberkiefer zurück: die Richtigkeit dieser Angabe vorausgesetzt würde also die Krankheit ungefähr 14 Monate gedauert haben. Es handelte sich um den hintersten Backzahn rechts, an dessen Stelle bei der Section eine tiefe, übrigens regelmässig ausgeheilte Knochennarbe nachgewiesen wurde (s. unten S. 26). Darauf trat alsbald starke Schwellung der ganzen rechten Gesichtshälfte ein, begleitet von profuser Speichelabsonderung und einem zunehmenden Unvermögen, den Mund zu öffnen. Wegen zunehmender Verschlimmerung dieses letzteren Zustandes suchte B. am 13. Januar 1879 Hülfe im Allerheiligen-Hospital.

Status präsens. Bei der genau 1 Jahr a. m. erfolgten Aufnahme findet sich an der rechten Wange, etwas nach vorn vom Kiefergelenk, ein etwa 6 Ctm. langer, weit in die Tiefe führender Fistelgang, durch welchen man auf den rauh anzufühlenden Knochen gelangt. Die Zahnreihen werden spontan kaum 1 Ctm. weit von einander entfernt, und selbst mit Hülfe von Mundsperrern gelingt es nur unter heftigen Schmerzen und überdies nur sehr unvollkommen. Der Nacken des im Allgemeinen schwächlich gebauten und bereits etwas decrepiden Mannes ist im Gegensatze zu dem übrigen Körper ziemlich voluminös, besonders in seiner linken Hälfte, wo die Regio occipitalis ohne scharfe Grenze in die Cervicalis übergeht. Die Wirbel sind auf Druck und vollends bei Versuchen, den Hals zu drehen, deutlich schmerzhaft und sogar leichtes Beugen und Strecken des Halses ist nur in ganz kleinen Excursionen ausführbar. — An den inneren Organen lässt sich keine Abweichung nachweisen, ausgenommen eine leichte Dämpfung in der rechten Lungenspitze. Puls und Temperatur sind normal; der Appetit mässig.

Am 25. Januar 1879 wird in der Chloroform-Narkose eine Auskratzung der Wangenfistel und zugleich der Versuch unternommen, die Kiefer mit Gewalt von einander zu trennen. Letzterer muss jedoch, da Pat. bei diesen Manipulationen jedesmal asphyktisch wird, wieder aufgegeben werden. 8 Tage danach zeigen sich vermehrte Beschwerden beim Schlucken, deren Grund indessen, wegen der Unmöglichkeit directer Inspection oder Palpation, unaufgeklärt bleibt. Kurze Zeit darauf wird aus dem Munde mehrmals eine Portion dicken Eiters entleert, der offenbar aus einem nach Innen durchgebrochenen Abscesse, mutmasslich des Pharynx, herrührt. Von diesem Augenblicke an folgen sich ununterbrochen immer neue Fisteln und Eitergänge in stets wiederkehrender Eruption Wochen und Monate hindurch bis zu dem nach schrecklichen Qualen und unter hochgradigster Erschöpfung eintretenden tödtlichen Ausgang. Dieselben brechen zunächst an der Wange, dann am ganzen übrigen Gesicht, um die Augen, an der Stirn, weiterhin am Nacken und am Halse hervor, so zwar, dass schliesslich die Haut dieser Gegenden aufs Mannichfaltigste unterminirt und zerfressen, wie wurmstichig erscheint. So zahlreiche und so vielfach mit einander zusammenhängende Hohlgänge begegnen sich hier, dass das subcutane Gewebe auf grössere Strecken als solches fast verloren gegangen ist. Diese Canäle enthalten durchweg kaum nennenswerte Mengen Eiter, sondern nur eine dünne, seröse Flüssigkeit, untermischt mit eigentümlich lockeren, gallertigen Granulationen. Trotz mehrfachen Evidements tritt keine Heilung ein; vielmehr zeigen sich nach Ausräumung einer Höhle kurz danach jeweils immer neue Perforationen in unmittelbarer Nähe.

Die vermehrte Secretion von Speichel dauert fort, aber ohne dass demselben seitdem wieder Eiter beigemengt gewesen wäre. In Folge der bei aller Mühe nur sehr unvollkommen zu unterhaltenden Nahrungsaufnahme, sowie in Folge der fortwährenden Säfteverluste nehmen Ernährung und Kräftezustand des Pat. zusehends ab. Der immer ausgeprägtere Verfall geht zuletzt in eine so hochgradige Abmagerung über, dass Muskel- und Fettgewebe ganz geschwunden sind und die Weiterfristung des Lebens schier unbegreiflich erscheint. — Dabei lassen sich bis wenige Wochen vor dem Tode keine localisirten Organerkrankungen auffinden. Jetzt erst constatirt man eine geringe Vergrösserung der Milz, bedeutende Anschwellung der Leber und einen ziemlich hohen Eiweissgehalt des Harns. Schliesslich tritt Oedem der unteren Extremitäten hinzu und unter höchster Entkräftung erliegt Pat. seinem unablässig nagenden Leiden am 13. Januar 1880.

Anatomischer Befund:

Aeusseres. Hochgradigste Abmagerung am ganzen Körper. Musculatur sehr dürftig und blass, von einem schmutzigen, bräunlichroten Colorit. Fettgewebe äusserst spärlich, intensiv goldgelb. Haut allenthalben sehr welk und trocken, mit einer grossen Zahl weisslicher Schüppchen bedeckt, am reichlichsten im oberen Brustteil, sowie an den unteren Extremitäten. — An der Stirn findet sich rechts, dicht vor der Haargrenze eine mit schlaffen Granulationen bekleidete Wundfläche, von leicht bräunlich tingirten, spitz auslaufenden Hautflächen umsäumt. In schräger Richtung nach hinten und lateralwärts gelangt man durch einen dicht unter der Haut liegenden, tunnelartigen Fistelgang zu einer ähnlichen Wundfläche, die noch schwach granulirt, aber da und dort bereits in schwächlicher Vernarbung begriffen ist. Bulbus rechts leicht vorgetrieben, Conjunctiva sehr blass und etwas ödematös. Unter dem äusseren Augenwinkel, 1 Ctm. vom Rande des unteren Lides entfernt, findet sich ein kleines, bis auf den Knochen reichendes Geschwür. Vor dem Meatus auditorius externus, genau über dem rechten Kiefergelenk liegt eine wenig über stecknadelkopfgrosse, von bräunlichen, ganz atonischen Rändern umgebene Oeffnung, durch die man, in der Richtung nach vorn und oben etwa $1\,^1/_2$ Ctm. vordringend, ebenfalls auf den Knochen stösst. Von der nämlichen Perforationsstelle aus zieht sich eine lineare Narbe direct senkrecht bis zum Rande des Unterkiefers, die dunkelrot gefärbt und hier und da schwach granulirend ist. Die seitliche Halsgegend zeigt rechts eine ganze Reihe ähnlicher Narben, ebenso von Einschnitten herrührend, einmal nach vor- und medianwärts vom Kieferwinkel, und sodann in der Nackengegend schräg nach hinten und oben zu. In der Regio occipitalis stösst man man auf eine diffuse, mit brettartiger Härte der Bedeckung verbundene Infiltration der Weichteile, unterbrochen von einer Reihe teils noch offener, teils oberflächlich geheilter Schnittwunden, sowie von einigen kraterförmigen Eruptionen. Auch diese Oeffnungen führen nach den verschiedensten Richtungen hin in Fistelgänge und Hohlräume, welche die Haut weithin unterminiren und lassen dicken, rahmigen Eiter hervortreten, welcher graurot gefärbt ist und viele, etwa hanfkorngrosse, gelbliche Körnchen enthält. Auf der linken Seite des Nackens und des Halses, sowie in der Umgebung des linken Kieferwinkels finden sich ähnliche, nur nicht so zahlreiche Wunden und Narben. Endlich folgt in der unteren Nackengegend, etwa in der Höhe des 4. und 5. Halswirbels, eine links grössere, rechts kleinere Granulationsfläche von 2—5 Ctm. Durchmesser. Dieselbe bildet eine ganz glatte, spiegelnde Fläche von dunkel schwarzroter Farbe, welche von schlaffen und lividen, überall unterminirten Rändern umgrenzt wird. Zwischen beiden Wunden, sie medianwärts verbindend, spannt sich eine 3 Ctm. lange und eben so breite Hautbrücke, die total unterhöhlt ist. Bei tieferem Einschneiden zeigt sich die gesammte Nackenmusculatur in eine äusserst starre, weisslich-speckige Masse verwandelt, zwischen der nur noch

vereinzelte Reste blassroter Muskelbündel unterscheidbar sind. Dieses schwielige Gewebe ist durchsetzt von zahlreichen goldgelben Zügen und Einsprengungen, deren Aussehen lebhaft an das encephalomalacischer Herde erinnert. Dieselben liegen gewöhnlich ganz atonisch, seltener von einem schmalen roten Hofe umgeben, mitten in die dichte Schwarte eingebettet und werden um so umfänglicher und häufiger, je weiter man gegen die Wirbelsäule hin in die Tiefe dringt. Während sie aber linkerseits auf die Nackengegend beschränkt bleiben, greifen sie rechts in beträchtlichem Umfange auf den Rücken über, wie sich denn der grösste, 6 Ctm. lange Herd dicht zur Seite der Processus spinosi vom 7. Hals- bis zum 4. Brustwirbel ausdehnt. Die Ränder dieses sehr unregelmässigen Hohlraumes sind mit goldgelben, flockigen Granulationen ausgekleidet; im Grunde des weiter aufwärts gelegenen Abschnittes, in welchem noch verborgene ältere Herde zu stecken scheinen, sind die Granulationen wenigstens teilweise viel lebhafter gerötet, auch der Eiter graurötlich, während er weiter unten rahmig und grünlichgelb gefärbt ist. Manche Fistelgänge und Höhlen sind bereits, sei es ganz, sei es streckweise obliterirt und stellen jetzt solide, wenngleich immer noch lockere Stränge dar, die sich nur durch ihre weissgelbliche Farbe als einstige Fistelgänge verraten.

Um die Beziehungen des Processes zur Halswirbelsäule völlig klar zu legen, wird dieselbe sammt der Schädelbasis und der hinteren Hälfte des harten Gaumens in toto herausgenommen, und zwar so, dass beiderseits die 3 hinteren Backenzähne mit entfernt werden. An dem macerirten Objecte erweist sich die Erkrankung des Knochens als noch weit ausgedehnter, wie es hatte vermutet werden können (vgl. Tafel III und IV). Von den Processus pterygoidei und der unteren Fläche der grossen Keilbeinflügel an, deren rechter sich, wie erinnerlich, an den angeblichen Ursprungssitz des Leidens, den hintersten Backenzahn der rechten Oberkieferhälfte, unmittelbar anschliesst, setzt sich die Affection auf die Pars basilaris des Occipitale in sehr schwerer Weise fort und erstreckt sich in stetig gesteigertem Masse bis zum 5. bis 6. Halswirbel, um von da bis zum 4. bis 5. Brustwirbel ebenso allmählich wieder abzunehmen. In gleicher Art sind auch die medianen Partien der 5 ersten Rippen beteiligt, und zwar ebenfalls ebenfalls rechts intensiver als links. Es handelt sich um ein Nebeneinander von unregelmässig ausgefressenen, körnig-grubigen Vertiefungen und von allgemeiner Sklerose, die mit bald mehr, bald weniger lebhafter, osteophytischer Wucherung von lockerer Beschaffenheit verbunden ist. Während im Körper des Hinterhauptbeins die Arrosion im Vordergrunde steht und hier, die ganze Dicke des Knochens mittelst breiter Hohlgänge durchbohrend, continuirlich bis ins Innere der Schädelhöhle vordringt, herrscht am rechten Flügelfortsatz und in dessen Nachbarschaft eine diffuse Hyperostose vor, welche die Lamellen um mehr als das Doppelte verdickt und die betroffenen Abschnitte in eigentümlich plumper Weise missstaltet hat. An den Halswirbeln andererseits, sowie an der Aussenfläche der Squama occipitalis begegnet man wiederum einer Vereinigung diffuser Sklerose mit massenhafter Osteophytbildung, welche besonders an der Vorderfläche der Wirbelsäule, streckweise aber auch am seitlichen und hinteren Umfange die zierlichsten, körnig-warzigen Auswüchse in dichtem Nebeneinander erzeugt hat.

Von höchstem Interesse ist die Gegend des Atlantooccipitalgelenkes, welches abnorm weit und schlotternd ist und bei Bewegungen deutliche Crepitation vernehmen lässt. Die succulente und stark verdickte Kapsel ist zugleich sehr schlaff: bei ihrer Eröffnung entleert sich eine trübe, etwas dickliche Flüssigkeit, in welcher graugelbliche Flocken, rötliche Partikeln und sandartig feine Knochensplitterchen suspendirt sind. Die Gelenkfacetten des Hinterhauptbeins, wie die des Atlas sind äusserst rauh, tief angefressen und lassen keine Spur des hyalinen Ueberzuges, nur eine uneben zackige und etwas missfarbige Fläche mehr erkennen. In ähnlicher

Weise, wenn auch nicht so tiefggreifend zerstört ist das Gelenk zwischen Atlas und Epistropheus; jedoch sind an diesem, wenigstens links, noch Reste von Knorpel erhalten, während er rechts auch hier fast ganz verschwunden ist. Der innere Umfang der Wirbel, gegen den Spinalcanal hin, ist im Wesentlichen glatt. — An Stelle des hintersten Backenzahnes der rechten Seite trifft man eine völlig regelrechte, jetzt ganz ausgeglättete Narbe, die allerdings ungewöhnlich tief im Oberkiefer liegt, nämlich genau dem Niveau des Bodens der ehemaligen Alveolen entspricht. Die einstigen Alveolenwände fehlen jetzt völlig, so dass der Grund der Narbe continuirlich auf die etwas eingefallene und leicht osteoporotische Lamelle übergeht, welche das Antrum Highmori seitlich und hinterwärts umschliesst. In letzterem findet sich rechts eine vermehrte Ansammlung eines trüben, zähen Schleimes.

Brusthöhle. Der Stand des Zwerchfells entspricht beiderseits dem unteren Rande der 6. Rippe. Herz in etwas grösserer Ausdehnung freiliegend, entsprechend dem Zurückweichen des medianen Randes des linken Unterlappens in der lateralen Richtung. Flüssigkeit im Herzbeutel etwas vermehrt. Das Herz ausnehmend klein und schlaff, in allen Teilen äusserst atrophisch; Fettgewebe spärlich, ganz gallertig; die Substanz, besonders links, intensiv braun. Ostien und Höhlen von entsprechender Weite; Wandung beiderseits bedeutend verdünnt. Die Musculatur zeigt eine intensiv nussbraune, sehr feuchte und glänzende Schnittfläche, besät mit zahllosen weissen Flecken und Streifen. Klappenapparat normal. Linke Lunge an der Spitze fest adhärent. Beim Trennen der Verwachsung tritt plötzlich dicker, rahmiger Eiter, mit zahlreichen, gelblichen Flocken gemischt, zu Tage aus einer spaltförmigen Höhle, welche sich dicht zur Seite des obersten Teils der Brustwirbelsäule teils unter der Pleura costalis und mediastinalis, teils auch unter dem Lig. longitud. ant. hinerstreckt. Pleurahöhle im Uebrigen ganz frei. Das Lungengewebe selbst grossenteils von normaler Beschaffenheit; nur in der Spitze bemerkt man in einer etwa apfelgrossen, schiefrig verdichteten Partie, welche mehrere, leicht ectatische Bronchien einschliesst, einzelne, ganz ausgeglättete Cavernen von geringem Umfang, derbe, weissliche Bröckel enthaltend. Weiter nach abwärts sieht man eine grosse Zahl fester, schiefriger Knötchen in ein sonst durchaus lufthaltiges Gewebe eingestreut, sowie einzelne grössere lobuläre Infiltrate, die aus einem gallertigen, im Centrum da und dort verkäsenden Gewebe bestehen. — Rechterseits findet sich eine ähnlich straffe Verwachsung im Spitzenteil, nach deren Lösung auch hier eine parapleurale Höhle zum Vorschein kommt. Dieselbe ist zwar beschränkter und mit einer geringeren Menge Eiter gefüllt, als die links beschriebene, hat aber an einigen Stellen doch bereits begonnen, die Schwarte durchdringend auf die äussersten Schichten des Lungengewebes überzugreifen. Beide parapleurale Säcke vereinigen sich, nach auf- und medianwärts emporsteigend, vor der Wirbelsäule und ziehen von hier, längs der hinteren Wand des Oesophagus, hinauf bis zu dem Atlantoepistrophealgelenk. Je weiter nach oben, desto mehr überwiegt die Granulationsbildung, während die flüssige Ausfüllung der Höhlen immer mehr zurücktritt. In der Höhe der obersten Halswirbel beginnt eine äusserst harte, speckige Verdickung aller den Knochen bedeckenden Weichteile, welche sich, hauptsächlich nach rechts hin, auf die Regio pterygoidea fortsetzt und in hervorragender Weise den M. pterygoideus internus in eine starre, grauweisse Schwiele umgewandelt hat, ebenfalls durchsprengt von einzelnen goldgelben Herden. — Die Verdichtung in der rechten Lungenspitze ist bedeutend umfänglicher als links, auch die darin eingeschlossenen Zerfallshöhlen grösser und mit reichlicherem Eiter gefüllt. Neben dieser schiefrigen erstreckt sich eine fast confluirende Reihe grauer Infiltrationen über einen grossen Teil des Oberlappens und über die Lingula, welche eine teils gallertige, teils zähe Beschaffenheit

besitzen und an letzteren Stellen von vielen weissgelblichen Herden durchsprengt sind. In den mittleren und unteren Partien sind in das im Ganzen lockere und gut lufthaltige Gewebe viele schiefrige Knötchen eingestreut. Auf der Pleura pulmonalis des ganzen rechten Unterlappens sieht man eine Menge miliarer, grauer Erhebungen.

Zunge mit einem dicken, fuliginösen Belag bedeckt; sonst frei. Beide Mandeln klein, zeigen eine Reihe bald flacher, bald tiefer und buchtiger Gruben mit glatter, sehniger Oberfläche. Schleimhaut des weichen Gaumens und Zäpfchens äusserst blass und ödematös, sonst unverändert. An den Zähnen sind zahlreiche, aber im Einzelnen geringfügige Abschleifungen des Schmelzes und einige wenige oberflächlich cariöse Stellen an der Krone mehrerer Backenzähne wahrzunehmen. Ausserdem fällt es auf, dass beinahe ihre gesammten Seitenflächen nebst dem anstossenden Zahnfleisch von einer sehr fest anhaftenden grauen Sintermasse überzogen sind. Der hinterste Backenzahn der rechten Oberkieferhälfte fehlt; an seiner Statt sieht man, umringt von etwas narbig verdichtetem Zahnfleisch eine tiefe Einsenkung, deren Boden von dem Grunde der alten Alveolen eingenommen wird. Die hintere Wand des Pharynx ist sehr blass und von eigentümlich gallertigem Aussehen in Folge eines chronischen Oedems der Schleimhaut und Submucosa. In der Mittellinie gewahrt man in der Höhe des 3. Halswirbels mehrere strahlige, trichterförmig eingezogene Narben. Durch eine im Grunde der tiefsten befindliche feine Oeffnung gerät man in einen mit goldgelbem, flockigem Detritus gefüllten, unregelmässig ausgebuchteten Hohlraum hinein, der sich auf eine geraume Strecke längs des Pharynx und Oesophagus hinzieht und zwischen diesen Teilen und der Wirbelsäule ein mannichfach communicirendes System gewundener Canäle erzeugt. Epiglottis blass, Ligam. aryepiglottica ebenfalls ödematös, während die Innenfläche des Kehlkopfs und ebenso die Luftröhre keine Veränderung erkennen lassen.

Die grossen Gefässe und Nerven des Halses sind in eine feste, gleichmässig speckige Masse von grauweisser Farbe zusammengepackt und weithin davon umhüllt, innerhalb deren es nur mühsam gelingt, dem Verlauf der einzelnen Canäle und Lichtungen zu folgen. Die Vena jugularis interna ist beiderseits peripherwärts vom oberen Rande der Schilddrüse völlig verschlossen durch eine lockere, gelbbräunliche Masse, welche der Wand fest anhaftet. Das ganze Gefäss ist auf einen kaum federkieldicken, soliden Strang reducirt und in gleicher Weise sind die Seitenäste verändert, während die Carotiden und deren Zweige ganz frei sind. Nach der Eröffnung des Schädels ergiebt sich, dass sich die Verstopfung des Lumens der Vena jugularis linkerseits durch den ganzen Sinus transversus hindurch bis beinahe zum Torcular erstreckt, während sie rechts dicht unterhalb des Foramen lacerum aufhört. Beide Schilddrüsenlappen kaum vergrössert; in das im Ganzen blasse und feinkörnige Gewebe sind mehrere bräunliche Gallertknoten eingestreut.

Bauchhöhle. Im Cavum abdominis eine geringe Menge klarer, gelber Flüssigkeit. Darmschlingen sämmtlich sehr blass und fest contrahirt. Milz vergrössert, besonders im Dickendurchmesser, und erheblich derber anzufühlen, bräunlichrot, mit stark gespannter, glänzender Oberfläche. Die Schnittfläche erscheint ganz glatt und gleichmässig, ausgesprochen wachsig glänzend. Pulpa schmutzig graurot; Follikel leicht körnig vorspringend, umsäumt von einem sehr auffälligen, dunkelroten Hofe, der sich auf Jodzusatz intensiv braun färbt, während dies bei den graurötlichen Partieen zwar in schwächerem Masse, aber ebenso unzweifelhaft der Fall ist; Trabekel kaum verdickt. Nebennieren sehr klein und dünn, entschieden härtlich anzufühlen. Die Mark- und innere Rindenschicht färben sich auf Jodzusatz fleckig braun. Beide Nieren etwas kleiner, aber gleichmässig in allen Durchmessern. Consistenz derb. Oberfläche durchweg glatt, von ungleich fleckigem Aussehen, indem in dem poly-

gonalen Netz dunkel blauroter Linien hellere, grau- bis graurötlich tingirte Flecken von ziemlichem Umfange hervortreten. Rindensubstanz kaum verschmälert; die gewundenen Harncanälchen schmutzig grau, die Art. rectae stark gefüllt, leicht verfolgbar. Die Glomeruli sind ganz blass, lassen sich aber trotzdem gut unterscheiden, da sie als etwa vergrösserte Körner über die Schnittfläche vorspringen. Bei Jodzusatz färben sich die Malpighi'schen Körperchen lebhaft braun, während die Gefässe der Rinde und des Marks eine schwächere Tinction annehmen. Harnblase und Prostata frei. Hoden klein und schlaff; Parenchym von schmutzig graubrauner Farbe und sehr welker Beschaffenheit. Magen und Duodenum auffallend blass. Schleimhaut des ersteren leicht geschwollen, nur im Fundusteil auf der Höhe der Längsfalten lebhafter gerötet. Im Bereich der blassen Stellen tritt auf Jodzusatz eine unverkennbare Braunfärbung ein. Der Dünndarm zeigt in seinen oberen und mittleren Abschnitten nur allgemeine Blässe und leichte Schwellung, verbunden mit deutlicher Tinction der Zotten bei Anwendung von Jod. Im unteren Teil des Ileum bemerkt man eine Reihe rundlicher, rosettenförmig ausgezackter Geschwüre, verbunden mit bedeutender Verdickung der Darmwand ringsum. Der dunkelrote Grund der Defecte ist ganz ausgeglättet, von aufgeworfenen und leicht unterminirten Rändern umgeben; die bedeckende Serosa leicht verdickt und milchig getrübt. Im Coecum folgen ebenfalls quergestellt zwei ähnliche, nur viel schmalere Geschwüre. Während die übrigen Teile des Colon, sowie die Flexur ganz frei geblieben sind, stösst man im Rectum etwa 2 Zoll oberhalb der Analöffnung noch wieder auf ein rundliches Geschwür von etwa Linsengrösse. Mesenterium sehr fettarm; in mehreren, übrigens kaum geschwollenen Gekrösdrüsen schimmern einige schwefelgelbe Herde durch die Serosa hindurch vom Umfang eines Hirsekorns und darüber; desgleichen an einer im Milzhilus gelegenen Lymphdrüse eine etwa ebensogrosse, rundliche Einsprengung von gelblicher Farbe, welche im Centrum zu erweichen begonnen hat.

Schädelhöhle. Ziemlich kurzer und breiter Schädel von mittlerer Dicke und Schwere. Der ganze Musc. temporalis der rechten Seite ist in eine dünne, bräunliche Schwiele umgewandelt, die von zahllosen goldgelben Streifen durchzogen wird. Dieselben werden hervorgerufen durch teils solide Züge eines zunderartigen, lockeren Gewebes, teils durch Canäle, deren Wandung mit eben solchem austapeziert ist und reichen, da und dort mit den geschilderten Fistelöffnungen der Schläfengegend communicirend, bis in die Gegend des Kiefergelenks, von wo aus ähnliche in den oberen Teil des M. masseter eindringen. An der äusseren Tafel des rechten Scheitelbeins zeigen sich, dicht unter der Linea semicircularis beginnend, eine Reihe von Unebenheiten und an dem ganzen Planum temporale eine Fülle kleiner Vertiefungen neben osteophytischen Auflagerungen, die teils noch locker, meist hart und starr sind. Der Sack der Dura mater lose gespannt; im Sinus longitudinalis spärlich lockere Gerinnsel. Der interneningeale Raum enthält eine etwas vermehrte Menge klarer, gelber Flüssigkeit. Die Innenfläche der harten Hirnhaut ist ganz frei; an ihrer Aussenseite dagegen bemerkt man an mehreren Stellen der Schädelbasis gelbliche, fetzig-flockige Auflagerungen, Bruchstücke einer gleichen, dem Knochen fest anhaftenden Gewebsmasse. Dieselbe sitzt am reichlichsten in der mittleren Schädelgrube rechts, und zwar als ein rundlicher, ca. 2 Ctm. im Durchmesser haltender Herd, der, zwischen Foramen ovale und rotundum am mächtigsten, dünnere Fortsetzungen zu der rechten Seitenfläche des Keilbeinkörpers und zum vorderen Umfange des Sulcus caroticus entsendet. Demgemäss liegt das rechte Ganglion Gasseri ringsum darin eingehüllt und wird der Sinus cavernosus derselben Seite davon durchwachsen, während das Ganglion links in weit beschränkterem Umfange von ähnlichen Wucherungen getragen wird. Eben solche sitzen dem Clivus Blumenbachi auf und bilden dicht hinter den Processus clinoïdei posteriores einen über 2 Ctm. im Durch-

messer haltenden Herd, durch welchen der Fortsatz rechts ganz zerstört und in die äussere Tafel des Clivus zahlreiche gröbere und feinere Gruben gefressen sind. — Während der rechte Sinus transversus ganz frei ist, wird der linke vom Torcular an völlig ausgefüllt von einem grauen, gallertigen Gewebe, welches im vorderen Schenkel immer gefässreicher und röter wird und durch den Bulbus der Vena jugularis direct in den bereits geschilderten Pfropf im Halsteile des Gefässes übergeht. Die Pia mater ist überall dünn und zart, von geringem Blutgehalt; nur auf der Höhe der Grosshirnhemisphären findet sich zur Seite der grossen Längsspalte eine ziemliche Verdickung und milchige Trübung, verbunden mit leichterer Ablösbarkeit der Membran. Das Gehirn selbst zeigt von Aussen nur an der Basis des rechten Schläfenlappens eine erkrankte Stelle, unmittelbar gegenüber der beschriebenen extraduralen und ostealen Neoplasie. Hier findet sich, vermittelt durch kurze, gallertige Fäden, welche aus feinen Löchern der Dura hervordringen und mit den aussengelegenen Wucherungen continuirlich zusammenhängen, eine Adhärenz zwischen Dura und Pia. Nach deren Lösung nimmt man auf der Höhe des Lobus temporalis einen etwa kirschkerngrossen, unregelmässig körnigen Herd wahr, welcher aus grauen, gallertigen und matteren, goldgelben Partien gemischt ist. Am Uebergang des Schläfen- in den Stirnlappen gelegen, greift er ein wenig auch auf letzteren hinüber. Die benachbarte Substanz nur leicht serös durchtränkt. Das Gehirn im Allgemeinen von geringem Blutgehalt und etwas weicherer Beschaffenheit. Ventrikel und Ependym normal. Sonstige Herde nicht nachzuweisen.

Mikroskopischer Befund:

Das Verhalten der Granulationen des Gesichtes, Halses und Nackens stimmt in allen wesentlichen Puncten so sehr mit den bereits wiederholt gegebenen Darstellungen überein, dass es genügen mag, den unverhältnissmässigen Reichtum derselben an Pigmentkörnchen-Einlagerungen und des Detritus an Pigmentkörnchenzellen hervorzuheben.

Was die Körner anlangt, so waren dieselben in dem vorliegenden Falle bereits während des Lebens einer vielfältigen Prüfung unterzogen worden. In den verschiedensten Phasen des langwierigen Siechtums boten sie ein auffallend übereinstimmendes Verhalten dar, welches die post mortem vorgenommene Untersuchung des die geschilderten Gänge füllenden Inhaltes von Neuem bestätigte. Mehrere verhältnissmässig grosse Drusen und Rasen sind zu einem für das blosse Auge einheitlich erscheinenden Hauptkorne vereinigt und durch eine so zähe Bindemasse zusammengehalten, dass es nur schwer gelingt, sie von einander zu trennen. An den so isolirten Complexen heben sich die einzelnen Zapfen und Strahlen vermöge ihrer scharfen Conturirung ungewöhnlich deutlich heraus. Die Gestalt und die Gruppirung derselben ist ungemein mannichfaltig: neben gewöhnlichen, keulenförmig anschwellenden Fäden sieht man hand- oder quirlartig geformte, indem ein vergleichsweise dicker Stamm von einer gewissen Zahl schmälerer, gegen das Ende sich kolbig verbreiternder Zapfen umstanden wird. An den stärksten und breitesten Exemplaren macht sich unverkennbar eine Differenzirung der Substanz geltend, insofern eine Hauptmasse von hellerem Aussehen eingeschlossen wird von einer etwas dichteren, anders lichtbrechenden Umhüllungsschicht. Ja innerhalb der ersteren glaubt man bei schärfstem Zuschauen eine Reihe mattglänzender, eigentümlich durchscheinender Körnchen oder Kügelchen zu unterscheiden, welche einigermassen an den geperlten Inhalt eines Algenfadens erinnern.

Der geschilderte Character ist allen Körnern an den verschiedensten Stellen eigentümlich, von den oberflächlichen Gängen, die sich an Kopf, Gesicht und Nacken unter der Haut hinziehen bis in die Tiefe der prävertebralen und parapleuritischen Säcke hinab. Nur in der nächsten Umgebung der letzteren ist das Lungengewebe

selbst beteiligt, indem die Alveolen mit Entzündungszellen und Körnchenkugeln erfüllt sind und in deren Mitte auch vereinzelte Körner umschliessen, die gewöhnlich allerdings nur geringen Umfang besitzen. — Die zahlreichen älteren und jüngeren Verdichtungsherde, welche durch die ganze übrige Lunge zerstreut vorkommen, sind von diesem Processe ganz unabhängig und unterscheiden sich in Nichts von jenen gewöhnlichen fibrösen Indurationen, wie sie nach dem recidivirenden Auftreten disseminirter catarrhalischer Pneumonien zurückzubleiben pflegen. — Ebenso erweisen sich die kleinen, schwefelgelben Herde in mehreren abdominalen Lymphdrüsen als einfach verkäste Stellen, hervorgegangen aus dem Zerfall einer jungen, zellenreichen Neubildung, die ihrerseits offenbar durch die Ulcerationen im Verdauungsapparate angeregt worden ist.

An den Zähnen, den Mandeln und den übrigen Bestandteilen des Pharynx lassen sich frischere Veränderungen nicht mehr nachweisen, sondern lediglich die bereits geschilderten Residuen früherer Erkrankung.

Die gelbbräunlichen, hier und da fast breiigen Ansammlungen und Beschläge an der äusseren wie inneren Fläche der harten Hirnhaut bestehen der Hauptsache nach aus Fett- und Pigmentkörnchenzellen nebst deren Detritus. Der mitbetroffene Abschnitt des Schläfenlappens zeigt eine sehr reichliche Anhäufung von teilweise zerfallenen Eiterzellen, mit Körnchenkugeln untermischt, inmitten eines opaken, im Centrum ganz undurchsichtigen Gewebes. Während an den Randpartien des Herdes die Gefässe stark gefüllt sind, zeigen sie innerhalb desselben eine äusserst schwache Injection. In die trübe Masse eingestreut sieht man eine Reihe äusserst umfänglicher Pilzkörper, die sich aus vielen Einzeldrusen aufbauen, und wiederum eine sehr deutliche Conturirung der einzelnen Zapfen und Strahlen zeigen. An manchen Stücken beobachtet man, wie von einem und dem nämlichen Puncte 3—4 breite Keulen abgehen und so hand- oder mehr quirlartige Figuren erzeugt werden. Ferner trifft man auch büschelförmige Anordnungen, indem ein dickerer Stamm von schmäleren, am Ende sich kolbig verbreiternden Zapfen umstanden wird.

Die grossen Drüsen des Unterleibes zeigen einen hohen Grad von amyloider Entartung ohne specielle Eigentümlichkeiten.

---

5. Rudolf Timmler, Schmiedegeselle, aufgenommen den 22. März, gestorben den 5. Mai 1881.

Beginn der Erkrankung vor ca. 1 Jahre mit Stichen in der linken Seite, Erbrechen und Auswurf. Nach einigen Wochen scheinbar vollständige Wiederherstellung bis zu einer neuen und ungleich schwereren Brustaffection $^1/_4$ Jahr vor dem Tode: Kurzatmigkeit, Schmerzen in der linken Brusthälfte, bedeutende Kräfteabnahme, vorübergehender Hydrops an den Beinen. Zeichen einer grossen Verdichtung auf der linken Seite. 6 Wochen vor dem Tode allgemeiner Hydrops, von der Peripherie her sich allmählich weiter verbreitend. Zunehmende Schwellung am unteren Teil des Rückens links: 2 Tage a. m. Incision mit nachfolgender Entleerung von Eiter aus einer auf die linke 11. Rippe führenden Höhle. Verlauf fast durchweg fieberlos.

Anatomischer Befund. Grosse paravertebrale Höhle links in Brust und Bauch, teils retropleural in der Höhe der 8.—10. Rippe, teils retroperitonäal in der Höhe der beiden letzten Rippen und der linken Niere.

Mehrfache Perforation des Zwerchfells mit Uebergreifen auf das obere Ende der Milz nach frischer Verklebung beider Organe mit einander. Ausgedehnte alte und frische Synechien der linken Lunge. Schwielige Entartung der Pleura costalis und des serösen Ueberzugs der linken Niere. Hypostase und Compression beider Unterlappen, links durch die Eiterhöhle, rechts durch mässigen Hydrothorax. Zerstreute frische Bronchopneumonien links unten. Geschwüre des Kehlkopfs. — Zahlreiche actinomykotische Herde in der Musculatur des Rückens und der Intercostalräume, sowie im linken Psoas; ferner im Myocard des linken Ventrikels, verbunden mit frischer, allgemeiner Pericarditis, endlich am oberen Pol der Milz. Diffuse Hyperplasie der Milz. Starke Fettleber. Beschränkte alte Verkalkungen in beiden Nieren. Hydrops Ascites und Anasarca. Mehrfache Fistelbildungen an der Haut des Rückens. Geheilte Trichinose.

Anamnese. Pat., der in seiner Jugend immer gesund gewesen sein will, bekam vor etwa 1 Jahre, angeblich in Folge eines Aergernisses, Erbrechen, verbunden mit Stichen in der linken Seite und mit Auswurf. Wegen dieser Beschwerden musste er 14 Tage zu Bett liegen, gewann aber danach seine volle Gesundheit und Körperkraft wieder zurück, so dass er seiner anstrengenden Tätigkeit in gewohnter Weise nachzugehen vermochte. — Schon vor Weihnachten 1880 jedoch traten abermals ziehende und stechende Schmerzen in der linken Brusthälfte ein; der Atem wurde schon bei leichteren Körperbewegungen kurz und beklommen, die Kräfte nahmen mehr und mehr ab und vorübergehend stellte sich auch Schwellung der Beine ein. Nur mit grosser Mühe war es ihm noch möglich, bis zum 11. März seine Arbeit zu verrichten: von da ab fesselte ihn eine ernstliche Steigerung der geschilderten Beschwerden dauernd ans Bett. — Bei seiner am 22. März 1881 stattgehabten Aufnahme bietet er folgenden Status präsens:

Kräftig gebautes, musculöses Individuum mit etwas gedunsener Haut und erheblicher Blässe der sichtbaren Schleimhäute. Active Rückenlage im Bett. — Als hauptsächliche Beschwerden macht er eine starke Beklemmung auf der Brust mit heftigem Hustenreiz namhaft, verbunden mit spärlichem Auswurf; dabei hochgradige Schwäche und Abgeschlagenheit in allen Gliedern. — Bei der physicalischen Untersuchung der Brust erweist sich die rechte Lunge als vollkommen gesund. Der sonore Lungenschall reicht rechts vorn bis zur 7. Rippe, das Atemgeräusch ist überall scharf vesiculär; links dagegen macht sich in der unteren Partie des Thorax eine deutliche Dämpfung geltend, welche nach oben vorn bis zur 4. Rippe, hinten bis zur Spina scapulae reicht. Im Bereich der gedämpften Lungenabschnitte hört man leises Bronchialatmen und Knistern, in den oberen Partien ist das Atmen auch hier vesiculär. Die Herzdämpfung geht nach links und oben in die vorhin beschriebene Lungendämpfung über; nach rechts hin erreicht sie kaum den rechten Sternalrand. — Die Leber ist beträchtlich vergrössert und überragt den Rippenbogen etwa um 3 Querfingerbreiten; die Milz ist nicht zu fühlen. Ein Erguss im Bauchfellsacke ist nicht vorhanden; ebensowenig sind die unteren Extremitäten geschwollen. — Der Urin ist tief dunkelrot und stark sedimentirend, frei von Eiweiss und Zucker; Temperatur und Puls normal.

Die Diagnose wird auf Induration des linken Unterlappens gestellt als Folgeerscheinung einer überstandenen Pleuritis.

Ende des Monats März stellte sich Oedem der Beine ein, zuerst am linken, dann am rechten, später Ascites und Hydrothorax auf der rechten Seite, während der Befund an der linken Thoraxhälfte keine Veränderungen erlitten hat. Die hydropischen Symptome an den genannten Localitäten nahmen stetig zu, auch das Gesicht zeigte

sich stark gedunsen, die Atemnot stieg zur Orthopnoe, endlich raubte ein quälender, trockener Husten dem Patienten auch die Nachtruhe und konnte nur mit Hülfe grosser Dosen von Narcoticis, wenigstens einigermassen gemildert werden. — Nachdem der Kranke schon längere Zeit hindurch über Schmerzen in den stark ödematös geschwollenen Hautdecken der hinteren Thoraxwand geklagt hatte, markirte sich endlich am 3. Mai eine begrenzte Stelle zur Seite der 11.—12. Rippe, welche schwach gerötet war und Fluctuation darbot. Bei der Incision floss eine geringe Menge schmierigen gelblichen Eiters ab, der nicht mikroskopisch geprüft wurde. — Die nähere Untersuchung der Incisionswunde ergab, dass der Eitergang zu dem unteren Rande der unregelmässig usurirten und rauh anzufühlenden 2 letzten Rippen führte. Es wurde demnach ein Drainrohr eingelegt und die Wunde antiseptisch verbunden, ebenso die beiden folgenden Tage bis zum Tode. — Während der ganzen Dauer der Krankheit blieb das Fieber stets unbedeutend: Die Temperatur hat 38,8 niemals überschritten.

Sectionsbefund:

Aeusseres. Grosse, kräftig gebaute Leiche in ziemlich schlechtem Ernährungszustande. Bauch stark aufgetrieben; die untere Körperhälfte stark ödematös geschwollen. Muskeln schlaff, blassrot. Fettgewebe ziemlich sparsam, Haut durchweg blass. An der linken Seite der Stirn findet sich eine 1 Ctm. lange schräg verlaufende Narbe, die mit dem Knochen fest verwachsen ist; an der entsprechenden Stelle des Stirnbeins ein flacher Defect.

Thorax symmetrisch gebaut und gut gewölbt; Rippenknorpel theilweise verkalkt. In der linken Rückengegend sieht man, entsprechend dem 11. Intercostalraum, eine annähernd quergestellte Incisionswunde von 4 Ctm. Länge, welche in eine mit Granulationen und rötlichem Eiter gefüllte Höhle führt, die sich längs der 2 untersten Rippen eine geraume Strecke weit verfolgen lässt. Der Knochen ist hier in beträchtlicher Ausdehnung von Periost entblösst und bietet eine rauhe unebene Oberfläche dar. — An der rechten Seite des Rückens zeigt sich fast genau in der nämlichen Höhe, jedoch etwas weiter nach vorn, eine kleine fluctuirende Geschwulst, aus der sich beim Einschneiden eine ziemliche Menge rötlichgelben, sehr dickflüssigen Eiters entleert. Ueber dem rechten Musc. biceps bemerkt man eine kleine bläulichrote Geschwulst von teigiger Beschaffenheit; auf deren Höhe breitet sich eine 1 Ctm. im Durchmesser haltende Ulcerationsfläche aus, welche in der Mitte eine für einen Sondenknopf eben durchgängige Perforationsöffnung besitzt. Durch dieselbe gelangt man in einen im subcutanen Gewebe gelegenen Herd von $3^1/_2$ Ctm. Länge und Breite, etwa 1 Ctm. Höhe, der einen eigenthümlich zähen, rötlichgelben Brei enthält, untermischt mit zahlreichen feinen roten Flocken und Streifen und einer Unzahl weissgelblicher Körner von Stecknadelkopfgrösse. Die Haut im Bereich dieses Herdes stark verdickt und bläulich gerötet. Auf ähnliche Herde stösst man bei der Durchforschung der Musculatur am Rumpfe da und dort: so findet sich ein äusserlich gar nicht markirter in der Tiefe der Brustbedeckungen rechts, und zwar in der Höhe des 4. Intercostalraums unter dem M. pectoralis major, zwischen diesem und dem Intercostalmuskel. Derselbe besteht aus einer lockeren rötlichgelben Gallertmasse, die sich ziemlich scharf gegen das ganz intacte Gewebe der Nachbarschaft abgrenzt. Aehnliche kleinere Herde finden sich, ebenso isolirt, hie und da auch in die Intercostalmusculatur eingesprengt. Ueberall unterscheidet sich der darin enthaltene Eiter von gewöhnlichem durch seine dicke, rahmige Beschaffenheit, durch seine rötlich-bräunliche Farbe und durch die Anwesenheit zahlreicher Körner. — Abgesehen von diesen groben Einlagerungen ist die Körpermusculatur ziemlich reichlich von eingekapselten Trichinen durchsetzt, die schon für das blosse Auge als glänzend weisse Streifen unterscheidbar sind. Besonders dicht sitzen sie in den M. psoas, biceps und sternocleidomastoides.

Brusthöhle. Der Stand des Zwerchfells entspricht beiderseits dem unteren Rande der 5. Rippe. Nach der Eröffnung der Brusthöhle ziehen sich beide Lungen nur unvollständig zurück. Die linke ist in grosser Ausdehnung mit der Brustwand verwachsen, vorne durch lockere Adhäsionen, am hinteren Umfang durch dicke, nur sehr mühsam trennbare Schwarten und Stränge. Der mediane Randteil der linken Lunge ist stark verdünnt und fest mit dem Herzbeutel verwachsen; die Spitze grossenteils frei. Auch die rechte Lunge zeigt im Bereich des Unterlappens einige wenngleich beschränkte Verklebungen mit der Pleura pericardiaca. Der seröse Ueberzug auf der Vorderfläche des Oberlappens ist durchweg getrübt und verdickt, in der Höhe der 3. Rippe durch einen kurzen weisslichen Strang mit der Brustwand verbunden. Die Spitze, sowie der hintere Umfang der Lunge ist fast ganz frei von Verwachsungen und die Pleura hier nur fleckweise leicht getrübt.

Der Herzbeutel liegt in abnorm grossem Umfange frei und ist durch Ansammlung von Flüssigkeit stark ausgedehnt; bei seiner Eröffnung entleert sich etwa $^1/_2$ Liter einer trüben, mit feineren und gröberen weissgelben Flocken gemischten Flüssigkeit. Das Pericardium parietale ist durchweg von graugelblichen Auflagerungen überzogen, die meist dünn und zart, nur an einigen Stellen grössere Mächtigkeit erreichen und auf ihrer Oberfläche eine bald feinere, bald gröbere netzförmige Zeichnung darbieten. Vielfach sieht man lockere graugelbliche Auswüchse zottenartig in das Cavum pericardii hineinragen. Gegen die Herzspitze hin ist die netzförmige Zeichnung durchweg sehr grob markirt: hier finden sich innerhalb der fast überall leicht abziehbaren Pseudomembranen gelbweissliche Erhabenheiten von etwa Stecknadelkopfgrösse in beträchtlicher Menge, während sie an den übrigen Abschnitten sehr viel spärlicher sind. Nur im unteren Teile der vorderen Fläche des linken Ventrikels besteht ein innigerer Zusammenhang zwischen Auflagerung und Herzsubstanz: hier enthält die letztere mehrere gelbliche Herde, welche die Serosa empordrängen und von einer unverhältnissmässig dicken Exsudatlage bedeckt, körnig-höckrig hervortreten (vgl. Taf. II, Fig. 2). Das Herz ist gross und schlaff, in seinen Höhlen dunkelrotes flüssiges Blut neben viel Cruor und speckhäutigen Gerinnseln; Vorhof und Ventrikel leicht erweitert, Musculatur von hell graubrauner Farbe und etwas schlaffer Beschaffenheit. Die Höhlen der linken Hälfte sind ebenfalls etwas erweitert. Der geschilderte Buckel nächst der Spitze des linken Ventrikels führt auf einen schwefelgelben Herd von 2,3 Ctm. Durchmesser in der Breite und 0,8 in der Tiefe. Derselbe ist aus mehreren einzelnen Knoten zusammengesetzt, die da und dort confluiren, während sie anderwärts durch schmale Züge gallertig infiltrirten Myocards voneinander getrennt werden. Sie setzen sich aus zwei verschiedenartigen Schichten zusammen: die äussere ist 4 Mm. breit, grau bis graurötlich und von lockerer, festweicher Consistenz; sie enthält spärlich gelbliche Einsprengungen. Die innere besteht aus einem eigentümlichen Brei von rötlich-gelber Farbe und sehr zäher Beschaffenheit, innerhalb dessen sich kleine, schwefelgelbe Körner von sandartigem Gefüge erkennen lassen. In weiterer Entfernung sitzen noch mehrere weiche, rötlichgelbe Herde von ähnlich unregelmässiger Gestalt im Myocard nicht weit unter der Serosa. Das Endocard über all diesen Stellen durchaus unversehrt; auch im Uebrigen, ebenso wie der Klappenapparat frei. Gefässe des Herzens ohne Veränderung.

Die linke Lunge ist fast in ihrem ganzen hinteren Umfange mit der Thoraxwand verwachsen. Die Synechie erstreckt sich zur Seite der Wirbelsäule und längs des medianen Teiles der Rippen continuirlich nach abwärts bis zum Zwerchfell und setzt sich hier unmittelbar in eine starre speckige Masse fort, welche die linke Niere umhüllt und hier einen Durchmesser von 2 Ctm. erreicht. Das Diaphragma ist links als solches ganz unkenntlich geworden und vollständig in die Schwielenbildung aufgegangen, welche sich am hinteren Umfange der Brust- und Bauchhöhle ausbreitet.

Nach der äusserst mühsamen Ablösung oder Durchschneidung derselben stösst man auf eine etwa $^1/_2$ Ctm. dicke Schicht eines rötlichgelben flockig-fetzigen Granulationsgewebes, innerhalb dessen zahlreiche weissgelbliche Körner hervortreten. In eine ähnliche gelbbräunliche Masse von zunderartig lockrer Beschaffenheit ist der linke Musc. psoas verwandelt, so dass seine Substanz nur noch hie und da nächst dem unteren und medianen Saume erhalten geblieben ist. Der grosse Sack, welchen nach vorne hin die geschilderte Schwarte umschliesst, wird hinterwärts von der 7.—12. Rippe abgegrenzt, welche ebenso wie die zwischengespannten Intercostalmuskeln, ein dünnes Polster aus den gleichen Granulationen tragen. Auf den Rippen selbst freilich ist dasselbe vielfach unterbrochen, indem der Knochen da und dort von Periost entblösst, nur teilweise von jungen Granulationen überwuchert ist, dazwischen vielfach rauh und angefressen zu Tage liegt. Auch der Körper des 10.—12. Brustwirbels, sowie der beiden oberen Lendenwirbel zeigen linkerseits ausgedehnte oberflächliche Arrosionen und leichte osteophytische Wucherungen, die sich auch auf die Processus transversi fortsetzen. Besonders ausgesprochen und tiefgreifend sind diese Veränderungen an der 10. und 11. Rippe, entsprechend der oben geschilderten Incisionswunde im 11. Intercostalraume. Hier erstreckt sich ein umfänglicher, aus gallertigem Granulationsgewebe bestehender Herd vom Knochen aus durch die verschiedenen Muskelschichten hindurch bis dicht unter die Haut und ähnliche kleinere sind da und dort in die tiefe Musculatur des Rückens eingestreut, welche jeweils mit benachbarten confluiren. Die Kuppe der linken Niere ragt, ringsum entblösst, frei in die grosse Höhle, welche etwa in der halben Höhe des Organs endigt. Die Capsula adiposa in gleicher Ausdehnung mit bräunlichgelben Granulationen bedeckt, welche aber die Capsula propria nicht berühren.

Die linke Lunge ist voluminöser als die rechte; der Oberlappen, sowie die vorderen und medianen Partien des Unterlappens sind locker und von mässigem Feuchtigkeitsgehalt. Der ungleich grössere Rest des Unterlappens ist von sehr derber Consistenz und schwer schneidbar; er schliesst nur noch spärliche Inseln lufthaltigen Gewebes in sich ein, besteht vielmehr fast ganz aus einem dichten blauschwarzen Gewebe, in welches da und dort rundliche Infiltrate von schmutzig graugelber Färbung eingesprengt sind. Aus diesen ziemlich weichen Herden entleert sich auf Druck ein trüber grauer Brei, in welchem viele weissgelbliche Körner suspendirt sind. Daneben bemerkt man, namentlich in den unteren Abschnitten des Unterlappens, eine Reihe stecknadelkopf- bis erbsengrosser Erweichungsstellen, die einen dicken, schmierigen Inhalt und die nämlichen Körner umschliessen. Die Bronchien zeigen eine blassrote Schleimhaut; ihr Lumen ist da und dort mit ebensolchem Brei ausgefüllt. Die Lungengefässe bis in ihre feineren Verzweigungen hinein frei. Rechte Lunge kleiner, die medianen Ränder etwas aufgebläht, locker anzufühlen, auf dem Durchschnitt schaumige Flüssigkeit entleerend. Die unteren und hinteren Partien dunkel blauroth, durchaus luftleer und von geringem Feuchtigkeitsgehalt. Während die am Lungenhilus gelegenen Bronchialdrüsen nicht wesentlich vergrössert, nur weicher sind, bilden die an der Teilungsstelle der Luftröhre gelegenen grösseren Packete, die aus einem Conglomerat auffallend pigmentarmer, sehr weicher Körper bestehen vom Umfang einer Kirsche. Die Schnittfläche ist eigentümlich fleckig, indem weissliche und gelbliche Flecken in eine graurötliche Grundmasse eingesprengt sind. Die Knorpel des Kehlkopfs teilweise verkalkt; Schleimhaut durchweg etwas gerötet und geschwollen, mit einer grossen Zahl unregelmässiger, meist sehr flacher Substanzverluste versehen; am dichtesten stehen dieselben auf den Stimmbändern und in dem unterhalb derselben gelegenen Abschnitt des Cavum laryngis und greifen am tiefsten im hinteren Teil der Ligg. vocalia. Die Ligg. aryepiglottica leicht ödematös, ebenso das Zäpfchen und die Gaumenbögen. Tonsillen klein, grob gerunzelt, im

Centrum mehrere ganz glatte, glänzendweisse Stellen. Zähne sämmtlich tadellos.

Bauchhöhle. Im Bauchfellsacke ist eine reichliche Menge — mehrere Liter — einer fast klaren, bräunlichgelben Flüssigkeit angesammelt; der Erguss ragt bis über den Nabel und lässt einen Teil der Dünndarmschlingen auf sich schwimmen. Die Milz beträchtlich vergrössert, sehr prall gespannt. An ihrem oberen Pole ist sie mit dem Zwerchfell, nächst dessen hinterem Ansatze, mässig fest verklebt, jedoch so, dass beide Teile noch von einander getrennt werden können. Die musculöse Substanz des Diaphragma ist hier im Bereich eines 2—3 Ctm. im Durchmesser haltenden Stückes schmutzig graugelb verfärbt, äusserst brüchig und mit zahlreichen feinen, gelblichen Körnern durchsetzt (vgl. Tafel II, Fig. 1). Diese Partie gehört dem vordersten Rande jenes bereits geschilderten Zwerchfellabschnittes an, welcher als eine quere Scheidewand den thoracischen von dem abdominalen Teile des grossen paravertebralen Sackes trennt. Durch die partielle eitrige Einschmelzung des Zwerchfells, welches hier gleich wie wurmstichig mehrfach durchbrochen ist, besteht eine Communication dieser mächtigen Eiterhöhle mit dem Cavum abdominis, welche jedoch eben durch die enge Verlötung mit der Milz zunächst beseitigt worden war. Das betreffende Kapsel- und Parenchymgebiet ist ebenfalls graugelb, missfarbig und eigentümlich gequollen, der seröse Ueberzug in der nächsten Umgebung unregelmässig und rauh durch zarte Pseudomembranen. Beim Einschneiden trifft man einen fast kirschgrossen, aus einzelnen mehr oder weniger confluirten Herden bestehenden, gallertig zitternden Gewebsabschnitt von rötlich-gelber Farbe und sehr weicher, da und dort zerfliessender Consistenz. Die Ränder unregelmässig ausgezackt, meist dunkelrot; im Centrum der eiterähnlichen Stellen deutliche schwefelgelbe Körner, welche noch reichlicher zur Anschauung gelangen, sobald man den Inhalt tropfenweise hervorquellen lässt. Das übrige Parenchym blassrot, sehr weich und markig, die Follikel von der hervorquellenden Pulpa überflutet, ebenso die Trabekeln kaum zu unterscheiden. Die linke Niere wird erst zugänglich nach Durchtrennung einer starren weisslichen Schwiele, zu welcher von der unteren Milzfläche aus mancherlei Fäden und Stränge hinüberlaufen. Dieselbe bildet die vordere Wand des grossen paravertebralen Sackes und nimmt, der Ausdehnung des letzteren entsprechend, nach unten mehr und mehr an Mächtigkeit ab. Parenchym beider Nieren derb und blass, links in höherem Grade blutarm als rechts; die etwas verschmälerte Rinde lässt auf ihrer glatten Oberfläche einzelne verkalkte Glomeruli und bei mikroskopischer Untersuchung auch verkalkte Cylinder erkennen; Markkegel und Gefässe normal. Harnblase etc. frei. Der Magen und der ganze Darmcanal zeigen ausser mässiger Blässe der Schleimhaut keine Veränderung. Gallengänge frei. Die Leber gross und schlaff, Kapsel stellenweise leicht verdickt; die Schnittfläche rotbraun und gelb gesprenkelt. Acini gross und deutlich; in der Peripherie eine breite, helle, bräunlichgelbe Zone, die Centren rötlich und etwas eingesunken.

Schädelhöhle. Am Gehirn und seinen Häuten keine Abnormität.

Mikroskopischer Befund:

Die Untersuchung des Eiters und der Granulationen in den subcutanen und musculären Abscessen, sowie in dem grossen paravertebralen Sacke ergiebt Nichts von den bekannten Ergebnissen Abweichendes; auch hier wiederum handelt es sich um ein ziemlich gefässarmes Neugewebe, welches eine welligfaserige Grundlage und zahlreiche grosse Rundzellen und Körnchenkugeln in dieselbe eingestreut zeigt. Letztere sitzen am dichtesten auf der Höhe warziger Erhebungen und enthalten hier vielfach zugleich Pigment; die characteristischen Körner sind sehr gross und von ausgeprägtem Typus. Auch die im Herzfleisch und Milzparenchym befindlichen, sowie die in den Herden des linken Unterlappens setzen sich jedes aus mehreren Einzeldrusen zusammen, welche sich durch ihren Umfang und die vollendete Ausbildung

der keulenförmigen Anschwellungen auszeichnen, den in den peripheren Herden vegetirenden in jedem Betracht gleich stehen. Eine unmittelbare Continuität zwischen den kleinen actinomykotischen Pneumonien und dem Inhalte der grossen retropleuralen Höhle lässt sich ebensowenig mikroskopisch nachweisen, als sich bei der Betrachtung mit blossem Auge ein Anhalt dafür ergeben hätte. Die unter diesen Umständen naheliegende Vermutung, dass die Anwesenheit der Körner vielleicht auf eine embolische Verschleppung zurückzuführen sei, musste auf die arteriellen Gefässe leiten: indess bin ich ausser Stande gewesen, an deren Wandung oder Lumen eine darauf hinweisende Veränderung zu entdecken, so dass diese Frage vorerst unentschieden wird bleiben müssen. Tonsillen und Zähne frei von Körnern.

Anhang.

Die Actinomykose der Tiere.

Die Actinomykose ist, freilich nicht mit diesem Sinne und Namen, eine seit langer Zeit bekannte und recht häufige Krankheit des Rindviehs in den verschiedensten Gegenden Deutschlands, aber auch in anderen Ländern, wie beispielsweise in Italien. Der bei uns zu Lande gebräuchlichste Ausdruck für das bis zu Bollinger's Aufsatze gemeinhin als eine eigentümliche Art von Skrofulose gedeutete Leiden ist: Knochenwurm oder auch Wurm schlechthin und es kann wohl kaum daran gezweifelt werden, dass bis dahin nicht nur nach der Seite der Skrofeln und der Sarkome hin mancherlei Verwechselungen Platz gegriffen haben mögen, sondern auch in der Richtung jener vielfach als Wurm bezeichneten Infectionskrankheit der Tiere und des Menschen, für die der Name „Hautrotz" wohl minder missverständlich sein würde. Ob etwa auch unter den Fällen von „Wurm" beim Menschen eine oder die andere Actinomykose verborgen sei, dürfte jetzt allerdings schwer halten, festzustellen; es hat aber diese Vermutung einen hohen Grad von Wahrscheinlichkeit.

Durch die interessanten Analogien und Rückschlüsse, die das Studium der Affection des Rindviehs für die in den vorstehenden Blättern ausführlich geschilderte Krankheit des Menschen zu liefern angetan ist, bietet es eine ausgezeichnete Gelegenheit ebenso zur Vervollständigung der Tatsachen, wie zur kritischen Sichtung der beim Menschen gewonnenen Resultate. Die vergleichsweise ausserordentliche Häufigkeit des „Wurms" bei unserem Schlachtvieh bringt es aber ferner naturgemäss mit sich, dass wir weit leichter als beim Menschen in die Lage kommen, den Process in den verschiedensten Stadien zu Gesicht zu be-

kommen und so die Anschauungen über dessen Ursprung und Verbreitungsweise zu erweitern und zu vertiefen. Andererseits gestattet der Umstand, dass wir es eben mit einem tierischen Objecte zu tun haben, die Untersuchung an dem noch lebenswarmen Gewebe: ein Vorzug, der sicherlich kaum hoch genug angeschlagen werden kann, sobald es sich um das Studium parasitärer Organismen und um Veränderungen handelt, die mit deren Ausbreitung zusammenfallen.

Vor Allem war jedoch von unschätzbarer Tragweite der Gedanke, dass wir in dem Vorkommen des Leidens beim Tiere die Gewähr dafür erblicken durften, in den betroffenen Species auch ein empfängliches Object für Uebertragungsversuche zu erlangen, und in der Tat haben wiederholte, in der mannichfaltigsten Weise modificirte Bemühungen in diesem Sinne mehrfach positive Resultate zu Tage gefördert, die Propagationsfähigkeit der tierischen Actinomykose über jeden Zweifel erhoben.

Obwohl es nach der vorzüglichen Schilderung Bollinger's fast überflüssig erscheinen mag, an dieser Stelle eine ausführliche anatomische Beschreibung der Affection beim Tiere zu geben [1]), so darf ich mich doch auch meinerseits dieser Aufgabe nicht ganz entziehen, wenigstens insoweit nicht, als die hier zu beobachtenden Erscheinungen Besonderheiten gegenüber den beim Menschen kennen gelernten darbieten. Ich kann aber vollends nicht umhin, hier auch auf die anatomische Seite der Frage etwas näher einzugehen, seit ich in Erweiterung der bisherigen Kenntniss der Veterinärärzte gefunden habe, einmal, dass auch beim Rinde innere Organe befallen werden können und sodann, dass ein bis dahin unbeachtet gebliebenes Haustier, das Schwein, ebenfalls von Actinomykose ergriffen zu werden vermag.

1. Die Actinomykose des Rindes.

Durch die zuvorkommende Vermittlung des Departements-Tierarztes Herrn Dr. Ulrich sah ich mich während der verflossenen Jahre in willkommener Weise in den Stand gesetzt, mindestens ein halbes Hundert Rinder zu untersuchen, welche mit „Wurm" behaftet waren und je nach Bedarf grössere oder kleinere Stücke der jeweils befallenen Organe noch lebenswarm zu genauerer Prüfung zu erlangen.

Was zunächst das makroskopische Verhalten anlangt, so hat sich mir je länger desto überwältigender die Erfahrung aufgedrängt, dass der unvergleichlich häufigste Sitz des Leidens, wenigstens bei unserem

[1]) Kurz vor dem Abschlusse der vorliegenden Arbeit ist eine sehr eingehende und an interessanten Gesichtspuncten reiche fachmännische Abhandlung von Johne erschienen (Deutsche Zeitschrift für Tiermedicin, Band VII, S. 141), auf welche ich an den geeigneten Stellen verweisen werde.

schlesischen Schlachtvieh, an den Kiefern zu suchen sei. Hier sieht man umfängliche fleischige Auswüchse, annähernd halbkugelige Knollen hervortreten, in der bei weitem grossen Mehrzahl der Fälle am Winkel des Unterkiefers, unstreitig aber auch am Oberkiefer. — Bald bildet ein solches Gewächs eine mächtig gewölbte, gleichmässig gerundete Einheit; bald setzt es sich aus einem Hauptstocke und mehreren sich daran anschliessenden kleineren Wülsten zusammen, wodurch es ein unregelmässig höckeriges Aussehen erhält. Meist erhebt sich der Tumor ganz unvermittelt über das Niveau der umgebenden Haut und stellt dann eine scharf abschneidende, ausgesprochen pilzförmig überragende Masse dar, an deren eigener Oberfläche höchstens noch vereinzelte Reste cutaner Bedeckung wahrzunehmen sind. In der Regel macht es vielmehr den Eindruck, als ob die Neubildung die Haut erst usurirt und dann ziemlich plötzlich durchbrochen hätte, um nun, befreit von dem beengenden Drucke, in raschem Wachsen eine schrankenlosere Ausbreitung zu gewinnen.

Die Substanz des Tumors hat von Aussen ein graugelbliches, durch oberflächliche Blutungen nicht selten rötlich oder bräunlich gesprenkeltes Aussehen und eine mittelweiche, speckähnliche Consistenz. Während die dem peripheren Hautrande nächstgelegenen Partien der Oberfläche, die Böschungen des Fungus, gewöhnlich glatt und von einer, wenn auch sehr zarten, glänzenden Membran überzogen sind, ist das bald mehr, bald weniger wellig, ja zerklüftet gestaltete Hochplateau auch im Einzelnen rauh und uneben: sei es auf Grund der hier am energischsten zur Geltung gelangenden Wachstumstätigkeit, sei es in Folge der an einer so exponirten Stelle unvermeidlichen traumatischen Schädigungen, sei es endlich durch ein Zusammenwirken dieser beiden Momente, kann eine Drucknekrose nicht ausbleiben, welche man je nachdem als endo- oder exogene aufzufassen haben wird. Die aus diesem immerhin beschränkten Zerfallsvorgange restirenden Trümmer erblickt man als kleinste, in molecularer Auflösung begriffene Schorfe, denen sich eine wechselnde Menge dicken, rahmigen Eiters hinzugesellt. Bei Anwendung von seitlichem Druck treten aus dem scheinbar ganz soliden und gleichmässigen Grunde plötzlich allenthalben, soweit jene Ulceration sich ausdehnt, grosse Tropfen reingelben Eiters hervor, dem hanfkorngrosse Körner von schwefelgelber oder mehr weisslicher Farbe in grosser Menge beigemischt sind. Dieselben sind ziemlich fest, etwas fettig anzufühlen und so innig mit dem sehr zähen Eiter verbunden, dass es nur mit Mühe gelingt, sie zu isoliren und auszuschlämmen.

Macht man nunmehr einen Durchschnitt durch das Gewächs, so kommt die gleiche speckige, am ehesten an Sarkomgewebe erinnernde Substanz zur Anschauung. Im Grossen und Ganzen sehr gleichmässig lässt sie selbst da, wo sich aussen Höcker und Wülste auszusondern scheinen, keine Lappung, ja nicht einmal feinere Trennungslinien wahr-

nehmen, sondern überall geht es continuirlich in einander über bis zu jenem dünnen, glasartig durchsichtigen Grenzsaum. Dagegen unterscheidet man bei genauerem Zusehen eine grosse Menge eigentümlich mattgrauer Stellen von ungleich lockrerem Gefüge, in deren Bereich das Gewebe vielfach durchlöchert, gleich wie siebförmig erscheint. Sie sind annähernd rundlich gestaltet und haben in der Regel einen Durchmesser von $^1/_2$ bis 1 Ctm.; doch giebt es auch manche, die 2, 3, ja 5 Ctm. erreichen. Diese Herde sind es, welche in zahlreichen Lücken und Hohlräumen eben solchen rahmigen Eiter beherbergen, wie er schon bei leichtem Druck in grossen Tropfen hervorgequollen war. Eine weitere Folge von Schnitten lehrt, dass sich diese lockeren Stellen, beziehentlich deren wabenartige Gänge auf weite Strecken hin in die Tiefe fortsetzen, bald schmaler werdend, bald sich verbreiternd, bald mit benachbarten zusammenstossend. Im ersteren Falle, bei zunehmender Verdünnung, schwindet der siebförmige Bau allmählich, um einem Gewebe von bald goldgelber, bald mehr bräunlicher Farbe Platz zu machen, das zwar immer noch weicher als die rings umgebende, speckige Grundmasse, aber nicht mehr discontinuirlich ist, sondern in sich gleichartig: indem seine Züge schmaler werdend, mehr und mehr verschwimmen, verliert es sich in die helle Grundsubstanz hinein. Umgekehrt pflegt die Verbreiterung dieser lockeren, körnerhaltigen Eiter führenden Einsprengungen von einer zusehends weicheren Beschaffenheit ihres Gewebes begleitet zu sein, indem die festen Balken stets dünner und spärlicher werden, die eitrige Füllung dagegen immer massiger. Ja mitunter öffnet sich mehr oder weniger unvermittelt eine grosse, prall gespannte Eiterhöhle, die nichts Anderes als den characteristischen gelblichen Brei enthält, in welchem höchstens das Mikroskop noch Rudimente des einstigen Fächerwerkes nachzuweisen vermöchte. Nach meinen Erfahrungen ist dieser Fall, das Vorkommen ausgesprochener kalter Abscesse inmitten der actinomykotischen Neubildung ganz unbestreitbar, ja nicht einmal so ausnehmend selten, wie dies Johne[1]) darstellt. Denn grössere derartige Säcke, etwa vom Umfange einer Wallnuss, ja eines kleinen Apfels, habe ich nicht weniger als 4 Mal beobachtet, kleinere vollends gewiss mindestens 10 Mal. Je mächtiger diese Ansammlungen werden, um so mehr nähern sie sich der Kugelform; um so mehr bilden sie aber auch ein abgeschlossenes Ganzes für sich mit glatter, grauweisser Wandung, die sich mitunter wie eine pyogene Membran selbstständig abpräpariren lässt.

Was die Beziehungen zu den autochthonen Geweben betrifft, so lehrt bereits die Untersuchung des unversehrten Tumors in situ, dass derselbe nicht nur aus den den Kiefer bedeckenden Weichteilen hervordringt, sondern fast immer auch fest mit dem Knochen zusammenhängt.

---

[1]) a. a. O. S. 167.

Trotzdem kann der Fungus in einem gewissen, wenngleich beschränkten Masse darüber verschiebbar bleiben, da sich die nämliche, caoutschukartig bewegliche Neubildung in diesen selbst fortzusetzen und ihn teilweise zu verdrängen pflegt. Um zu einer möglichst klaren Anschauung dieser auf den ersten Blick etwas verwickelten Verhältnisse zu gelangen, erweist es sich am zweckmässigsten, die ganze betroffene Kieferhälfte sammt allen Bedeckungsschichten mittelst eines medianen Sagittalschnittes zu spalten. Die Betrachtung einer solchen Sägefläche lehrt Folgendes:

In ausgesprochenen Fällen, d. h. in solchen, wo alle Bestandteile ergriffen sind, erstreckt sich die bereits geschilderte neoplastische Substanz continuirlich bis zum Periost, indem sie somit Unterhaut- und Muskelgewebe vollständig überzieht und bis zu gänzlicher Unsichtbarkeit vernichtet. Je mehr wir uns der Beinhaut nähern, um so mehr macht die in den oberen Lagen vorherrschende weiche und saftige Beschaffenheit einer derberen, rein speckigen Platz. Zugleich rücken die einzelnen, schwammig wabigen Herde weiter auseinander, so dass in je einer Schnittebene nur etwa 3—4 erbsen- bis kirschgrosse derartige Einsprengungen übrig bleiben. Eine mächtige, sehnig-weisse Schicht äusserst dicht und beim Schneiden knirschend, lagert sich über dem Knochen, mit dem sie aufs Innigste verbunden ist. So erweist es sich denn als ein Ding der Unmöglichkeit, den mit dem sehnig verdickten Periost zu einem Ganzen verschmolzenen Fungus von dem Knochen loszutrennen: durch eine Fülle gröberer und feinerer Löcher, Gruben und Lacunen dringt die Wucherung in dessen Substanz ein, indem sie nicht nur die Corticalis durch und durch infiltrirt, in solcher Ausdehnung in ein fast rein fleischiges Gewebe umwandelt, dass nur noch spärliche starre Balken den ursprünglichen Gewebscharacter verraten. Sondern sie ist auch in den Canalis maxillaris hineingewachsen, hat die darin verlaufenden Gefässe und Nerven verdrängt oder beeinträchtigt und sich ebenso in die mit vielen fettreichen Markräumen versehene Spongiosa einen Weg gebahnt, welche sich zwischen den Alveolen der Backenzähne ausbreitet. Häufig genug ist die Neubildung aber noch weiter gekrochen, die ganzen Alveolen entlang, hat diese, sei es von unten, vom Wurzelcanale aus, sei es von einem beliebigen Puncte der Seitenwand aus, eröffnet und ist, einmal in das Lumen eingebrochen, unaufhaltsam nach oben zu vorgerückt, die Zähne erst lockernd, dann allmählich emporhebend. Letztere sieht man, von unten her tiefer und tiefer angefressen und nicht selten halb aufgezehrt, auf der Höhe des Tumors schweben, getragen von der nachdrängenden Wucherung. Der übrige Körper der Zähne jedoch, insbesondere die Krone, ist, soweit ich wenigstens habe beobachten können, fast ausnahmslos unversehrt.

Andererseits pflanzt sie sich, zur Seite der Alveolen angelangt, auch direct nach oben fort in der Richtung gegen das Zahnfleisch und

die Mundhöhle: auf diesem Gange muss sie notwendigerweise neben der Zahnreihe zum Vorschein kommen, und zwar geschieht dies häufiger lateral- als medianwärts von derselben, wo sie denn zuerst die Corticalis zum Schwinden bringt, dann das Periost infiltrirt, schliesslich in Gestalt flacher, demnächst halbkugelig sich wölbender Erhebungen in der Mundhöhle sichtbar wird. Schliesslich drängen die unregelmässig höckrig gestalteten Knoten, deren Umfang wechselt von dem einer Linse bis zu dem eines Kirschkerns, das Zahnfleisch mehr und mehr vor, bis es, zur Unkenntlichkeit verdünnt, zuletzt durchbrochen wird. Sie können dann ihrerseits in ähnlicher Weise oberflächlichen Läsionen unterliegen, da und dort zerfallen und exulceriren, wie wir es in weit grösserer Ausdehnung an dem äusseren Fungus kennen gelernt haben: innere oder gingivale Erosionen im Gegensatz zu den äusseren oder cutanen. — Auf all diesen Strecken von der äusseren Corticalis des Kiefers bis hinauf zum Zahnfleisch, hat das neoplastische Gewebe einen überwiegend weichen, saftigen Character, ein graugelblich vorquellendes, hier und da fast markiges Aussehen. Nur unmittelbar zur Seite der knöchernen Ueberreste besitzt es eine dichtere speckige Beschaffenheit. Die pathognomonischen Einsprengungen der körnerhaltigen Pfröpfe und Eiterklümpchen sind stets an jene weichen Partien geknüpft und insofern von dem bisher geschilderten Bilde etwas abweichend, als sie hier zwar im Ganzen sehr viel zahlreicher, jedes für sich aber sehr klein sind, dergestalt, dass sie gemeiniglich wenig über Stecknadelkopf-, selten Erbsengrösse erreichen.

Während an manchen Orten von der einstigen starren Grundlage des Kiefers noch breitere Balken und Brücken stehen geblieben sind, welche die Tumormasse in einzelne knochenumrahmte Inseln zu scheiden scheinen, ist sie anderwärts auf einzelne dünne oder brüchige Lamellen reducirt, zuweilen sogar über weite Gebiete hin ganz verschwunden. Andererseits nimmt man öfters, zumal nahe den Oberflächen, d. h. im näheren oder ferneren Bereiche des Periosts, Einsprengungen spongiöser Substanz wahr, die aus einem osteoïden, mehr oder weniger verkalkten Gewebe bestehen. Dieselben präsentiren sich bald als verzweigte Spangen oder Netze, bald in mehr umschriebener Weise als unregelmässig polygonale Körper; in imponirender Masse, d. h. in einer das Niveau des Kiefers mitunter um 5—6 Ctm. überdeckenden Schicht erscheinen sie aber an der Peripherie des Tumors: hier stellen sie als eine mächtige aus halb schwammigem Knochen aufgetürmte Umwallung zugleich Grenze und Uebergang dar zu den unvermittelt ebenen Flächen der anstossenden normalen Kieferabschnitte.

All diese Producte einer teils aufbauenden, teils einreissenden Thätigkeit gelangen indessen erst dann zu recht klarer und erschöpfender Anschauung, wenn man den Knochen der Maceration unterworfen hat. Jetzt erst vermag man voll und ganz zu überblicken, dass es sich hier

um eine so tiefgreifende Zerstörung handelt, wie sie keine Knochenkrankheit sonst jemals zu Wege bringt, die bösartigsten Neoplasieen ausgenommen.

Mit einer in hohem Grade bemerkenswerthen Uebereinstimmung macht sich an der grossen mir vorliegenden Serie von Unterkieferpräparaten die Erscheinung geltend, dass das Verbreitungsgebiet der Affection fast auf's Haar der Ausdehnung der Zahnreihe entspricht: d. h. sie hält sich, sogar in den schwersten Fällen, im Wesentlichen innerhalb eines Raumes, dessen vordere Grenze durch den Eckzahn, dessen hintere durch den letzten Bakenzahn bestimmt wird. (Das Gebiet der Schneidezähne, sowie des bekanntlich sehr breiten freien Intervalls zwischen diesen und dem Eckzahne habe ich niemals in analoger Weise erkrankt gefunden.) Im Bereich dieser Linien ist bald nur ein beschränkter Abschnitt, bald der ganze horizontale Ast des Kiefers befallen; man darf jedoch annehmen, dass sich alle, auch die umfänglichsten Zerstörungen in einer gewissen Periode unter dem ersteren Bilde dargestellt, dass dann der ursprünglich circumscripte Infiltrationsherd nach beiden Seiten immer weiter um sich gegriffen und so jene 1 Fuss langen Missstaltungen des Kiefers geschaffen habe.

Mag der Zustand des Knochens nun auf das Eine oder das Andere, d. h. auf kürzere und beschränktere, oder auf längere und tiefer gehende Einwirkungen hinweisen: stets constatirt man eine so gründliche Auflösung der ganzen ursprünglichen Architectur des Kiefers, dass wohl kaum einer der alten Bausteine noch auf seinem Flecke geblieben ist.

Ein grobes Netz- und Balkenwerk, zusammengesetzt aus mannichfach verzweigten Knochenspangen von sehr ungleichem und wechselndem Kaliber, spannt sich durch zahllose Hohlräume, die bald kugelig-elliptisch sind und mehr abgeschlossen, bald gang- oder spaltartig mit benachbarten auf's Vielfältigste zusammenstossen oder sich kreuzen. Dazwischen bemerkt man hier und dort eigentümliche Unebenheiten und Auswüchse, die sich durch ihren Sitz und ihre wunderlich grotesken Formen ebensosehr wie durch ihr lockeres fein bimsteinartiges Gefüge als neu entstanden, als mehr oder weniger consolidirte Osteophyten verraten. Andererseits sieht man auch, wenngleich erheblich sparsamer, unverhältnissmässig dichte und harte Partien nicht fehlen, welche sich nur als Ausdruck eines abgelaufenen entzündlich-hyperplastischen Processes deuten lassen mit dem Ausgang in Sclerose.

So ist denn an Stelle der compacten Substanz allenthalben eine blasig-schwammige, mit zierlichem Stalactiten-Beiwerk verbrämte getreten, ein Zustand, der lebhaft an die bei der Spina ventosa zu beobachtenden Entstellungen der Knochen gemahnt, noch sprechender vielleicht an jene

grandiosesten „Rätsel und Wunder“ der gesammten Osteopathologie, wie sie das Wachstum der myelogenen, den Knochen „auftreibenden“ Sarkome zu erzeugen pflegt.

Von ganz besonderem Interesse ist das Verhalten der Alveolen und der Zähne im Hinblick auf die bedeutsamen Schlüsse, welche für die Pathogenese des ganzen Processes daraus zu ziehen sind. — In leichteren Fällen, beziehentlich in früheren Stadien sieht man die Neubildung sich beschränken auf das lockere schwammige Gewebe, welches zwischen den einzelnen Zahnfächern ausgespannt ist. Die Wandungen der Alveolen zeigen sich vorerst höchstens insofern in Mitleidenschaft gezogen, als ihre Innenfläche von osteophytischen Schichten in wechselnder Dicke und Festigkeit übersponnen wird. Plötzlich bemerkt man nun aber in der je 2 benachbarte Fächer von einander trennenden Scheidewand bald da bald dort verdünnte oder durchlöcherte Stellen, und sowie das erst einmal geschehen, bricht die ganze Lamelle, obschon verstärkt durch jene jungen Knochenlagen, rasch genug zusammen. So vollzieht sich in einer allem Anscheine nach ziemlich kurzen Frist eine von der Eckzahnalveole bis zu der des hintersten Backenzahnes reichende Verschmelzung der sämmtlichen ursprünglich so scharf gesonderten Zahnfächer: eine einzige gegen den Alveolarrand mächtig vordrängende Geschwulstmasse wird nur noch durch verzettelte Spangen und Gitter gar lose unterbrochen, die Ueberbleibsel der alten starren Scheidewände. Es ist einleuchtend, dass von diesem Augenblicke an die Zähne selbst, von der immer wachsenden Flut umwogt, höchstens noch ganz locker haften können. Vollends jeden Halt müssten sie aber an dem macerirten Objecte eingebüsst haben, wenn sie nicht hie und da durch zufällige Zacken und Vorsprünge, sei es auch noch so unstät, gehalten würden. Fehlt es grade einmal an solchen, so kann es nicht ausbleiben, dass sie sammt und sonders herausfallen.

Je tiefgreifender und entstellender sich die Wirkungen dieses neoplastischen Vorganges zu gestalten pflegen, in desto höherem Grade bemerkenswerth wird die Thatsache, dass sich die Zähne als solche fast ausnahmslos ganz unversehrt erweisen, dass insbesondere ihre Kronen ein tadelloses Verhalten darbieten[1]). Sogar in dem Falle, wo sich bei noch jugendlichen Rindern der Zahnwechsel an einem bereits tief entarteten Kiefer zu vollziehen gehabt, kann man sich davon überzeugen, dass der neue Zahn ganz ebenso wie der alte ganz unberührt bleibt von dem Einflusse der ringsum herrschenden Wucherung. Zwar ist die Unterfläche des alten mehr und mehr emporgehobenen, der Ausstossung geweihten Zahnes mit tiefen Gruben und Höhlungen versehen, den Spuren einer energischen Arrosion; aber die nämliche Erscheinung wird ja be-

[1]) Vgl. die 2 Ausnahmen auf Seite 45 ff.

kanntlich auch bei dem normalen Ablauf dieses Sequestrations- und Ersatzvorganges wahrgenommen.

Das Einzige, was an den Zähnen, frisch wie macerirt, als abnorm auffällt, ist ein eigentümlich plumpes Aussehen, eine äusserst harte, starre Beschaffenheit der Wurzeln, verbunden mit einem unregelmässigen, körnig-höckrigen Aussehen ihrer Aussenfläche. Diese Veränderung haftet eben so sehr an dem Cement, wie an der eigentlichen Zahnsubstanz: bei geeigneter Behandlung lässt sich ersteres in Form umfänglicher Lamellen mit vermehrtem und zugleich sehr verschiedenartigem Durchmesser abblättern, worauf das ähnlich unebene und in seinem Gefüge nicht minder sclerosirte Ebur dentis zu Tage tritt. Unstreitig hat man die geschilderten Anomalien als Folge eines osteoplastischen, in Sclerosirung übergegangenen Processes aufzufassen, welcher eben so sehr das Periost der Alveole, wie die Substanz des Zahnes selbst ergriffen hat. Allein andererseits kann bei wiederholter sorgfältiger Vergleichung einer ansehnlichen Reihe von Bildern doch auch darüber kein Zweifel obwalten, dass es sich um ein secundäres, lediglich accidentelles Phänomen handle, nicht unterscheidbar von jedem anderen Producte wiederholter formativer Reizungen knöcherner Gebilde, um den Ausdruck einer einfach reactiven Neoplasie ohne specifischen Character. Es verdient hervorgehoben zu werden, dass das Cavum dentis, zumal an der inneren Fläche der Wurzeln, ähnliche Unebenheiten zeigt und dass die Zahnsubstanz hier die gleiche starre Beschaffenheit besitzt wie am äusseren Umfange: ein Zeichen dafür, dass der dort geschilderte Verdichtungsvorgang sich der Substantia eburnea in ihrer ganzen Dicke bemächtigt haben musste.

Was nun die Pulpa betrifft, so erweist sich diese nicht minder als im Wesentlichen unbeteiligt: eine neue gewichtige Stütze für die soeben ausgesprochene Anschauung. Freilich ist ihr Gewebe etwas gallertig in Folge einer stärkeren serösen Durchtränkung und durch einen höheren Grad von Injectionsröte ausgezeichnet, die desto lebhafter wird, je mehr wir uns den zipfelartig auslaufenden Fortsätzen nähern, welche die Wurzelcanäle ausfüllen. Indess diese Symptome finden eine mehr als genügende Erklärung in den der Säftecirculation überall ringsum bereiteten Hindernissen, dürfen sonach auf eine specifische Bedeutung keinen Anspruch machen. — Von ungleich grösserer Tragweite schien schon auf den ersten Blick eine Veränderung der Pulpa zu sein, welche ich 2 Mal, in Fällen einer allerdings ungewöhnlich massigen Actinomykose-Wucherung, zu beobachten Gelegenheit gehabt habe[1]). In beiden sah ich nämlich nach dem Aufsägen des ganz frischen Unterkiefers (sammt Tumor), dass mehrere der regelrecht halbirten Backenzähne statt der

[1]) Vergl. die auf S. 44 signalisirten Ausnahmen.

normalen Pulpa einen dünnen, welken Fetzen von schmutzig grasgrüner Farbe in ihrer Höhle enthielten. Derselbe lag der Wand des Cavum lose an und verbreitete einen geradezu aashaften Geruch, der schon während des einige Stunden dauernden Sägeactes aufgefallen war und zu wiederholter Unterbrechung desselben genötigt hatte. Er bestand aus brandigem, durchaus entstelltem und zerfallendem Pulpagewebe, teils überdeckt, teils durchsetzt von unverkennbaren Futterresten, kleinen Heu- und Stengelpartikeln, welche jedenfalls von der leicht zerklüfteten Zahnkrone aus hineingelangt sein mussten. Offenbar hatte dieses Ereigniss zum Absterben des Zahnkeims geführt und demnächst die Nekrose der Substantia eburnea eingeleitet, welche sich nunmehr bei vollerer Würdigung der eigentümlichen, schmutzig gelbbräunlichen Färbung der Wurzeln als unzweifelhaft herausstellte.

Da diese Beobachtung in die erste Zeit meiner Studien über die Pathogenese des Wurms fiel, kann es wohl kaum Wunder nehmen, dass ich an den überraschenden Befund grosse Hoffnungen knüpfte. Lag doch der Gedanke so nahe, welchem ich in jener Zeit auch bestimmten Ausdruck geliehen habe[1]), dass durch ein Hineingelangen von Futterbestandteilen in die Höhle auch andere, denselben etwa anhaftende, kleinste Eindringlinge in das Cavum dentis geraten möchten. Man könnte sich alsdann sehr wohl vorstellen, dass von diesem Brutneste aus allmählich die Alveolen, später die ganze Substanz des Unterkiefers durch die nämlichen deletären Elemente verheert und weiterhin der actinomykotische Fungus mit seinen Waben und Körnern angeregt werde.

Allein leider zu bald musste ich es mir aus dem Sinne schlagen, in jener Pulpaleiche, in dem späten, gerade vorliegenden Stadium mindestens, irgend etwas Anderes als abgestorbenes Trümmerwerk erblicken zu dürfen. Denn die sorgfältigste Untersuchung liess ausser den schon genannten Bestandteilen rein Nichts, insbesondere keine „Körner“ auf welcher Entwicklungsstufe immer entdecken und ebenso ergab die Züchtung zahlreicher Portionen des Materials, in verschiedenen Nährsubstraten vorgenommen, durchweg ein negatives Resultat. — Trotz dieser Enttäuschung halte ich es zwar noch keineswegs für angezeigt, jener sicherlich hoffnungsreichen Vermutung ein für alle Mal zu entsagen. Allein andererseits wird man sich vorerst auch der Erkenntniss nicht verschliessen dürfen, dass noch nicht einmal der objective Beweis geführt ist, ob es sich hier überhaupt um ein mehr als zufälliges Zusammentreffen zweier getrennter Störungen gehandelt habe.

Ungleich seltener ist die Veränderung am Oberkiefer. In einem sehr schweren Falle, dem einzigen, wo dieser Knochen ergriffen, indessen auch der Unterkiefer Sitz eines mächtigen Tumors war, hatte

[1]) Berliner klin. Wochenschr., 1880, S. 661.

sich in der rechten Hälfte des Oberkiefers eine mächtige Neubildung entwickelt, die einen zweifachen Aufbruch darbot: einmal nach der Wange und sodann nach der Mundhöhle. Ersterer sitzt an der Grenze von Schnauzen- und Gesichtsteil des Oberkiefers, unmittelbar hinter und etwas nach oben vom Foramen infraorbitale: hier bemerkt man eine ca. 3 Ctm. im Durchmesser haltende lebhaft granulirende Fläche, umsäumt von einem scharf ausgeschnittenen Hautrande, welche sich pilz- oder plateauartig über das Niveau der Umgebung erhebt. Nach Ablösung der benachbarten Cutis zeigt sich, dass der geschilderte Knoten nur der äusserste Vorposten eines mächtigen Gewächses ist, welches sich an dieser Stelle, den Knochen durchbrechend, aus der Tiefe der Kieferhöhle emporgedrängt hat. Die Hauptmasse der Neubildung nämlich sitzt im Antrum Highmori und hat, nachdem sie den Umfang einer Faust erreicht, dessen äussere Wand vielfach usurirt, in die bedeckenden Weichteile sich vorgeschoben und in raschem Wuchern zuletzt auch die Haut zum Schwinden gebracht. Die Kette der zahlreichen, aber einzeln betrachtet geringfügigen Oeffnungen am Oberkiefer erstreckt sich vom Durchtritt des N. infraorbitalis hinterwärts bis gegen den unteren Augenhöhlenrand, bis zu einer Linie, welche der Grenze zwischen dem 3. und 4. Backenzahn entspricht. Einige der dem untersten Teil dieses Gebietes angehörenden Knoten haben sich gegen die Wangenschleimhaut vorgedrängt und sind im Begriff, oberhalb des 1. Backenzahnes in die Mundhöhle hinein aufzubrechen.

Der Antrum-Tumor ist durchweg von ganz unversehrter Schleimhaut überzogen, die sich mit der gegenüberliegenden medianen Auskleidung vielfach auf's Unmittelbarste berührt, höchstens durch schmale Spalträume von ihr geschieden ist. Was seine Rückwirkung auf die Nasenhöhle betrifit, so ist zwar eine Perforation in dieselbe noch nicht erfolgt; allein der Canal ist in seinem unteren Teile ausserordentlich beengt und von der halbkugelig sich vorwölbenden Geschwulst fast absolut verlegt; ja sogar der Vomer ist nicht unbedeutend nach links hinübergedrängt. — Dagegen ist der harte Gaumen mehrfach perforirt: dessen Schleimhaut ist in der gesammten Ausdehnung jener Infiltration der Wange diffus verdickt und flach vorgewölbt. Inmitten dieser Anschwellung zeigen sich 2 plateauartige Erhebungen mit unregelmässig körniger Oberfläche, hervorgerufen durch einzelne Risse und Spalten, welche in die Tiefe führen. Die grössere dieser Stellen, welche einen Durchmesser von 3 Ctm. hat und von einem dunkelroten Schleimhautsaume umkränzt wird, sitzt etwas nach hinten und medianwärts vom rechten Eckzahn; die andere etwa halb so grosse, etwa 4 Ctm. von der Zahnreihe entfernt genau in der Mitte zwischen dem ersten Backenzahn und der Medianlinie. Der feinere Bau des Gewächses, insbesondere auch das mikroskopische Verhalten der Körner stimmt genau mit dem der Unterkiefertumoren überein.

Mikroskopischer Befund. An der fleischigen Masse des Fungus haben wir, im Anschluss an die soeben gegebene Schilderung, einmal die weissliche speckige Grundmasse und sodann die graugelben gallertig-schwammigen Einsprengungen ins Auge zu fassen.

Die erstere besteht aus einem derben Fasergewebe, dessen straffe Bündel auf grosse Strecken hin parallel streifig verlaufen, während anderwärts eine regellose Durchflechtung und Kreuzung wahrzunehmen ist. An noch anderen Stellen aber sieht man eine deutliche concentrische Schichtung der Faserzüge, welche in weiten Kreistouren scharf abgegrenzte Complexe grösserer und kleinerer Rundzellen umsäumen. Diese grossen, immer fast genau kreisförmigen Zellenhaufen sind identisch mit den sogleich zu beschreibenden, für die Actinomykose pathognomonischen Herden, deren Elemente vermöge ihrer unverhältnissmässig grösseren Lockerheit beim Schneiden leicht herausfallen, nur nach voraufgegangener starker Erhärtung des Objectes in ihrer Lage und ihren Beziehungen erhalten bleiben. Im Grossen und Ganzen ist das Fasergewebe der speckigen Masse arm an Zellen; nur rings um jene Herde wird eine bald schmalere, bald breitere Zone kenntlich, innerhalb deren sich eine peripherisch mehr und mehr verschwimmende Infiltration mit Rundzellen verschiedenen Kalibers geltend macht. Ebenso ist die Menge der Gefässe im Allgemeinen gering, nur in dem letzt bezeichneten Gebiete etwas reichlicher. Insoweit das faserige Neugewebe noch Reste des alten Knochens einschliesst, stellen dessen Rudimente ähnlich schalig-zackige, ähnlich zerfressene und gleichwie ausgewaschene Gebilde dar, nur en miniature, wie sie bereits beim Betrachten mit blossem Auge unser Staunen erregt hatten: mannichfach verzweigte Balkenzüge und -Netze starrer Knochensubstanz, deren freie Flächen nicht selten die typischsten Arrosionslacunen aufweisen. Die Knochenkörperchen zeichnen sich hier durch ein kurzes gedrungenes Wesen aus, durch die Plumpheit ihrer Ausläufer und vor Allem durch die weiten Abstände, welche zwischen den einzelnen gelassen sind. Daneben begegnet man, zunächst im Niveau des Periosts, aber auch zerstreut da und dort inmitten der eigentlichen Kiefersubstanz, ähnlich gestalteten Balken, welche aus osteoïder Substanz bestehen und verschiedene Stufen der Verkalkung und Verknöcherung in buntem Nebeneinander erkennen lassen. — Die autochthonen Elemente, wie cutanes, Fett- und Muskelgewebe sind vollständig verdrängt und zu Grunde gegangen bis auf sehr vereinzelte Inseln von Fettgewebe.

Was nun die viel erwähnten gallertig-schwammigen Herde anlangt, so zeigen diese bei schwacher Vergrösserung folgendes Bild: eine rundliche Ansammlung kleinerer und grösserer Rundzellen, durchzogen von einem mässig weiten Gefässnetz, enthält eine gewisse Zahl — 1 bis 6 und mehr — eigentümlich undurchsichtiger Stellen, welche bei auffallendem Lichte ein gelblichweisses, mitunter deutlich grünlich (chlorfarben)

schimmerndes Aussehen darbieten. Diese annähernd rundlichen, häufig rosettenförmig ausgezackten Opacitäten entsprechen den mehrfach erwähnten gelblichen Körnern: so sehen wir denn, dass der Tumor neben jenen bereits für das blosse Auge so sinnfälligen Gebilden von etwa Hanfkorngrösse auch eine Unzahl weit kleinerer umschliesst, welche so innig mit seinem zelligen Substrate verknüpft sind, dass sie einen integrirenden Bestandteil der Neubildung ausmachen, und selbst bei starkem Drucke kaum herausbefördert werden können.

Die Körner, welche den Mittelpunct jedes derartigen Zellenhaufens bilden, gleichen in allem Wesentlichen so sehr den beim Menschen in ihren bedeutsamsten Eigentümlichkeiten geschilderten Drusen, dass ich mich füglich auf das dort Gesagte beziehen und im Uebrigen auf die beide umfassende Darstellung in dem nächsten Abschnitte verweisen darf.

Rings um jedes Korn nun dehnt sich in mehreren concentrischen Ringen ein dichter Zellenmantel aus, so zwar, dass die den keulenförmigen Anschwellungen der Druse nächst gelegenen Elemente der innersten Reihe am grössten sind, die weiter nach Aussen folgenden an Umfang mehr und mehr abnehmen bis zu jenen kleinen uniformen Elementen hin, welche die Hauptmasse des Herdes ausmachen. Indem sich jene innersten voluminösesten an die Oberfläche der Druse aufs innigste anschmiegen, gleichsam deren Negativ darstellen, müssen sie notwendig mehr und mehr eine umgekehrt birnen- oder keulenähnliche Gestalt annehmen. Mit dünnen, teilweise verzweigten Fortsätzen in die Spalten und Lücken zwischen den einzelnen Zapfen hineinreichend, schwellen sie in radiärer Richtung immer stärker an und endigen stumpf abgerundet, während bereits in der zweiten, jedenfalls der dritten Reihe rein kugelig-elliptische Formen überwiegen. Manche unter jenen sind so gross und protoplasmareich, zugleich mit einer solchen Fülle grosser randständiger Kerne versehen, dass man sie wohl als riesenzellen-ähnliche Gebilde bezeichnen und den analogen Elementen anderer maligner Gewächse anreihen darf.

Dieses Gebiet ist es auch, in welchem alle die Metamorphosen ihren Ursprung nehmen, welche für den weiteren Verlauf des Leidens im Guten, wie im Bösen bestimmend werden, indem sie einen inneren Zerfall der Neoplasie anbahnen und eben damit die Möglichkeit eines, sei es früheren, sei es späteren Aufbruches nach Aussen, in günstigem Falle auch einer spontanen Ausheilung nahe rücken.

Hier in unmittelbarster Nachbarschaft der Drusen nämlich beginnen jene Erweichungserscheinungen, welche mehr und mehr zur Lockerung der Körner, zur Bildung kleiner, mit einem Eitertropfen oder gröberen Pfröpfen gefüllter Höhlen und somit zu dem eigentümlichen, schwammig-siebförmigen Aussehen der vielen gallertigen Herde führen, welche in die speckige Grundmasse eingesprengt sind. — Der naheliegende

Gedanke, dass dieser innere Zerfallsprocess durch irgend welche vitale Function der Körner, ihre etwaige vegetative Tätigkeit angeregt, unterhalten oder gesteigert werde, lässt sich nach meiner Meinung, so verführerisch er ist, vorerst ebensowenig als in den Tatsachen begründet erweisen, wie als unzutreffend dartun. Einstweilen wird man es aber doch für recht wahrscheinlich halten dürfen, dass sie in manchen Fällen, d. h. wohl unter gewissen, ganz besonderen Umständen einen derartigen Einfluss auszuüben im Stande seien. Andererseits sollte uns, glaube ich, der Umstand, dass bei ganz übereinstimmendem morphologischem Verhalten der Körner eine erweichte Zone bald vorhanden sein, bald fehlen kann, davor warnen, ihnen als solchen und bedingungslos jene Rolle zuzuschreiben.

Falls eine „eitrige" Einschmelzung des Gewebes also wirklich statt hat, sieht man die Zellen der nächst gelegenen Schichten von weissen Blutkörperchen umringt, ihre eigene Substanz prall mit Fetttröpfchen gefüllt und auf verschiedenen Stufen der Umwandlung in Körnchenkugeln begriffen; dazwischen die halbflüssigen Producte der bereits eingeleiteten Auflösung in Gestalt eines gleichmässigen Detritus, welche die Lockerung des gesammten Gewebszusammenhanges teils steigern, teils beschleunigen. Indem dieser milde Zerfallsprocess, offenbar ganz sachte vordringend, allmählich grössere Dimensionen annimmt, kommt es wohl auch einmal zur Arrosion von Gefässen und zu kleinen Blutungen, gewöhnlich jedoch nur zur Bildung eines dicken, rahmigen Eiterpfropfes, welcher eine wechselnde Menge loser, schwefelgelber Körner einschliesst. Die mikroskopische Untersuchung lehrt, dass dieser „Eiter" neben stark verfetteten weissen Blutkörperchen von gewöhnlichem Kaliber viele grössere Entzündungs- und Körnchenzellen enthält, ferner Körnchenkugeln und freies Fett, vor Allem aber zahlreiche kleinste, für das blosse Auge unsichtbare Drusen und Rasen, die aus ihrer einstigen Verbindung frei geworden sind. In dem seltenen Falle, wo nicht nur je ein kugeliger Rundzellenherd, sondern zuletzt ein ganzer Complex gallertiger Einsprengungen dieser regressiven Metamorphose verfällt, entstehen grössere abscessähnliche Höhlen, wo nur noch in der peripherischen Umhüllungsschicht Reste der granulationsähnlichen Textur erhalten bleiben: Säcke, deren Umfang von dem einer Erbse bis zu dem einer Kirsche zu schwanken pflegt, zuweilen sogar die Grösse eines mässigen Apfels erreichen kann.

Im Allgemeinen scheint nur dann, wenn diese Eiteransammlungen bereits umfänglicher sind oder zu mehreren dicht beisammen stehen, und wenn sie zugleich einer cutanen oder mucösen Oberfläche nahe liegen, ihre Ausstossung auf dem Wege einer übrigens sehr sachte vorschreitenden Perforation unvermeidlich zu sein: ein Ausgang, dessen Modus in nichts Wesentlichem abweicht von dem anderer kalter Abscesse, welche der Eröffnung zustreben. Insbesondere ist auch der Einfluss auf den Gesammt-

organismus, entsprechend der offenbar nur ganz schwachen Fernwirkung dieser in loco unter Umständen so bösartigen Materie, eine sehr geringfügige, ja beinahe unmerkbare. Nur wenn der Eiter, was nach meinen Erfahrungen übrigens recht selten und selbst dann nur in ganz beschränktem Masse geschieht, eine putride Beschaffenheit annimmt, vollziehen sich nicht nur Zerfall und Durchbruch mit grösserer Lebhaftigkeit, sondern auch das Allgemeinbefinden wird in fühlbarer Weise davon beeinträchtigt.

Andererseits kann es gar keinem Zweifel unterliegen, dass die nämlichen Ansammlungen dicken, rahmigen Eiters, wenn sie nur klein, resp. zerstreut genug sind und wenn sie nur hinreichend fern von irgend welchen Höhlen oder Canälen des Körpers liegen, einer Rückbildung an Ort und Stelle und ohne weitere Folgen sehr wohl fähig sind. Mit dem Nachlassen der einleitenden Exsudativ-Erscheinungen nämlich wird der insensible Zerfall der fremdartigen Producte auf ein gegebenes Mass beschränkt, weiterhin aber den daraus entstandenen Trümmern Zeit und Raum gegönnt, um auf dem Wege der Resorption langsam zu verschwinden. Dass sich die letztere allerdings nur allzu oft nicht ganz erschöpfend vollzieht, das erkennen wir einmal daraus, dass die Wand der einstigen Eiterhöhle, des früheren Fistelganges für immer einen weisslichen oder goldgelben Beschlag behält, der aus fettigem Detritus und alten Körnchenzellen besteht; ferner aber daraus, dass die noch lange Zeit hindurch zurückbleibenden feinen und mitunter discontinuirlichen Spalträume im Gewebe zwar keinen Eiter mehr, wohl aber eine dünne, emulsive Flüssigkeit enthalten, deren geformte Beimengungen nichts Anderes sind, als die Ueberbleibsel jenes Kranzes entzündlich-hyperplastischer Elemente um die centralen Körner. Allein diese Residuen, so zahlreich sie auch sein mögen, haben doch einzig und allein die Bedeutung einer Reminiscenz an ein abgelaufenes Ereigniss. Die Krankheit als solche ist damit, in diesem Bereiche wenigstens, abgeschlossen und beseitigt.

Nicht genug damit vermögen sich aber sogar die schweren am Knochen entstandenen Veränderungen in gradezu erstaunlicher Weise zurückzubilden: eine Tatsache, die von Neuem Zeugniss ablegt von der ausserordentlichen Wandelbarkeit, der unablässigen inneren Bewegung in dem allzulang für starr und träge gehaltenen Knochengewebe. Durch die bis ins Mark dringenden Wucherungen mögen noch so grosse Defecte erzeugt, durch die Vereinigung von Usur und Osteophytentwickelung noch so auffällige Deformitäten zu Stande gebracht sein: sie alle werden, sobald der geeignete Augenblick herangekommen, ausgeglichen und durch neue demnächst sklerosirende Substanz sei es ausgefüllt, sei es verdrängt. Umgekehrt schwinden die mächtig aufgetürmten Schichten einer mehr oder weniger compacten Spongiosa allmählich wieder ein und so gibt es denn in der Tat manche Fälle, wo man nur durch verhältnissmässig leichte Unebenheiten auf den Knochenflächen und eine sehr dichte starre Be-

schaffenheit der Corticalis noch daran gemahnt wird, dass hier einstens eine so tiefe Zerstörung bestanden habe.

Es bleibt uns nunmehr noch eine Frage zu erörten übrig: die nach dem Vorkommen einer metastatischen Fortpflanzung des actinomycotischen Processes beim Rinde. Leider vermag ich darauf keine so vollständige Antwort zu geben, wie ich in Anbetracht der Wichtigkeit des Gegenstandes wohl wünschte. Allein Jeder, der erwägen will, welche Fülle äusserer Schwierigkeiten zu überwinden ist, um in Sturm und Drang eines Schlachthofes pathologisch-anatomische Studien anzustellen, wird es wohl begreiflich finden, wenn meine Statistik hier erhebliche Lücken aufweist und diesen Mangel im Hinblick auf eine so precäre Belehrungsquelle sicherlich gern entschuldigen.

Soweit meine, durch die Umstände allerdings empfindlich eingeschränkten Erfahrungen reichen[1]), hat die Affection sowohl das Gebiet der Mund- und Rachenhöhle, als auch die Zunge stets verschont, wenn man von einzelnen kleinen Herden absieht, welche die Wangenschleimhaut dicht neben der Zahnreihe, in offenbarstem Zusammenhang mit dem maxillaren Tumor, durchbrochen oder zerstört hatten. Jedenfalls bewahrte bei den 16 Schlachtochsen, deren vollständige Autopsie ich zu überwachen Gelegenheit erhalten, der Process am Kiefer einen localen Character, ohne sich je anders als in einer erkennbar continuirlichen Weise auszubreiten. Nur in einem Falle habe ich an einer entfernten Stelle, und zwar in einem inneren Organ eine Erkrankung nachzuweisen vermocht, welche, so begrenzt sie auch war, dennoch die untrüglichsten Zeichen ihrer inneren Zusammengehörigkeit mit der den Kiefer durchsetzenden Wucherung darbot. Es handelte sich um einen Herd im Oberlappen der linken Lunge, welche sich, abgesehen von dieser solitären Stelle, als gänzlich frei erwies (ebenso wie die ganze rechte). Hier dagegen sah man, nicht fern von der Spitze, eine wenig über erbsengrosse Partie dicht unter der ganz unversehrten Pleura, welche eine gallertige Randzone und mehrere matt graugelbe Kerne im Centrum unterscheiden liess. Im Bereich dieser kleinen Verdichtung zeigten sich die Alveolen mit vielen kleineren und grösseren Rundzellen erfüllt, denen, je mehr gegen die Mitte, desto reichlichere Körnchenkugeln nebst fettigem Detritus beigemengt waren, sowie mehrere Drusen und Rasen von typischstem Aussehen.

Es ist hiermit also der Beweis geliefert, dass das ursprünglich stets locale und meistens örtlich begrenzt verharrende Kieferleiden eben so

---

[1]) Da ich die genannten Teile leider nur äusserlich besichtigen durfte und auch das nur flüchtig, eine mikroskopische Untersuchung durchweg ausgeschlossen blieb, so bin ich natürlich ausser Stande, das etwaige Verhandensein kleinerer Herde in der Tiefe des Parenchyms abzuleugnen.

gut wie beim Menschen, auch beim Rinde entfernte Organe, das Innerste der Eingeweide metastatisch in Mitleidenschaft zu ziehen im Stande ist, auf dem Wege einer continuirlichen Propagation.

2. Die Actinomykose des Schweines.

Die Erkenntniss, dass ausser dem Rinde und dem Menschen auch noch andere Tiere Träger der Actinomykose sein können, sollte sich mir durch einen Zufall erschliessen. Bei der Untersuchung eines Schweinseuters nämlich, welches mir durch die Güte des Departementsarztes Herrn Dr. Ulrich zugegangen und als mit „Rotlauf" behaftet angesehen worden war, zeigte sich ein ganz unerwartetes Verhalten des Drüsengewebes, welches keinen Zweifel darüber liess, dass das wesentliche und mutmasslich primäre Leiden in etwas ganz Anderem zu suchen sei, als in der erysipelähnlichen Affection, die sich nachträglich dazu gesellt haben mochte.

Es fand sich nämlich inmitten einer mächtigen halb kugeligen Anschwellung des gesammten Mammakörpers von doppelt Kindskopfgrösse eine grosse Zahl weicherer rundlicher Knoten da und dort in die speckige Substanz eingestreut. Diese fühlt sich eigentümlich prall an und ist so derb, dass sich die jeweils mehrere Centimeter unter der Oberfläche liegenden gallertig-breiigen Ansammlungen durch eine nur undeutliche Fluctuation anzukündigen vermögen. Sie besteht aus einem weisslichen äusserst dichten und starren Gewebe, innerhalb dessen die einzelnen Bestandteile der Drüse kaum mehr zu unterscheiden sind, welches seinerseits mit der ähnlich verdickten und verhärteten Cutis zu einer zusammenhängenden Schwarte verschmolzen ist. Das Ganze macht den Eindruck einer auf dem Boden wiederholter diffuser Entzündungen erwachsenen hochgradigen Induration von Haut, subcutanem und Drüsengewebe.

Die einzige Differenzirung, welche an dieser sonst so überaus gleichartigen Masse hervortritt, ist die Anwesenheit einer beträchtlichen Zahl — mehrerer Dutzend — scharf abgegrenzter Herde von Kirschkern- bis Wallnussgrösse, welche aus einer lockeren fleischig-gallertigen Grundlage bestehen, mit eingesprengten gelblichen Flecken, Inseln und Höhlen und dadurch eine, sei es gesprenkelte, sei es schwammige oder siebförmig durchlöcherte Schnittfläche darbieten. Neben diesen wesentlich soliden, ganz an das von den Kiefertumoren des Rindes bekannte Bild erinnernden, trifft man eine kaum geringere Zahl fast ebenso grosser, mit dickem grau-gelblichem Brei gefüllter Säcke, welche nach Umfang, Gestalt und Inhalt am ehesten mit Atheromen zu vergleichen sind. Ihre Wand ist

von der anstossenden Schwarte untrennbar, aber gegen die Höhle hin insofern selbstständig, als sie ganz wie eine pyogene Membran eine weichere Füllung gesondert umschliesst. Diese Auskleidung trägt eine Menge feinerer und gröberer Unebenheiten: körnig-warzige, auch wohl leisten- oder strangartige Erhebungen und Vegetationen, die bald frei endigen, bald zur anderen Seite sich hinüberspannend ein lockeres Maschenwerk erzeugen. Sei es in den weiten Spalträumen, sei es als eine völlig continuirliche Füllung des Sackes, findet sich ein zäher graugelblicher Brei, in welchem eine Unzahl weisslicher bis hirsekorngrosser Körper suspendirt sind. Letztere haben gewöhnlich eine rundliche, nicht selten eine mehr unregelmässige Form, allem Anschein nach bedingt durch das Verschmelzen oder Zusammenbacken von mehreren; daneben besitzen sie eine bedeutende Härte, ja manche fühlen sich geradezu steinig an.

Die mikroskopische Untersuchung lehrt, dass jene weisse speckige Grundlage aus einem dichten, straffen Fasergewebe besteht, in dem keine Spur normaler Milchgänge, höchstens ganz vereinzelte Reste collabirter und verödeter Canäle nachweisbar geblieben sind. Die fleischiggallertige Substanz der solideren Herde setzt sich aus einem ganz ähnlich polymorphen Rundzellengewebe zusammen, von spärlichen Gefässen durchzogen, wie die analogen Partien der Kiefertumoren des Rindes. Hier wie dort gruppirt sich dasselbe in concentrischen Schichten von wechselnder Mächtigkeit um kleine weissliche Körner, die völlig mit den bei jenem geschilderten Drusen und Rasen übereinstimmen. In Folge eines eben solchen feinkörnigen Zerfalls im Centrum der Granulationsgeschwulst, wie wir ihn dort kennen gelernt, leitet sich eine Reihe von Erweichungen ein, die mit Lockerung der Körner beginnen und mit der puriformen Einschmelzung des ganzen einstigen Knotens zu endigen pflegen. In diesen stecknadelkopfgrossen Eiterherden so gut wie in den voluminösesten breiführenden Säcken handelt es sich um die Ansammlung zahlloser, bald mehr, bald weniger zerfallener weisser Blutkörperchen von gewöhnlichem Kaliber neben Körnchenzellen und den aus deren Auflösung hervorgegangenen Trümmern: das spärliche Fluidum, welches die geformten Elemente trägt, ist überdies von einer so gewaltigen Menge fettiger, teilweise auch kalkiger Partikelchen erfüllt, dass es sich wie eine dichte Emulsion ausnimmt. Ausserdem aber enthält es sehr grobe, sandkornartige Körper beigemischt, die vielfach ganz starr, d. h. der Sitz einer sei es totalen, sei es partiellen Verkalkung sind und entweder schon in diesem Zustande, ungleich deutlicher nach der Aufhellung durch Säuren, erkennen lassen, dass ihr Substrat von ausgesprochenen Actinomyces-Drusen gebildet wird. Häufig genug überwiegen zwar die Fäden so sehr, dass man zunächst nur ein dichtes Gewirr mannichfach verschlungener Fasern vor sich zu haben glaubt. Allein bei Zupfpräparaten gelingt es doch stets, Stellen zu entdecken, wo sich die Fäden keulen-

förmig verbreitern und ein ganz ebensolches Bild im Ensemble und in den Einzelheiten liefern, wie ich es von den Knoten des Menschen und des Rindes oben ausführlich beschrieben habe.

Das, was sie gegenüber jenen auszeichnet, ist einmal ihre bedeutende Grösse, sodann die damit schwer in Einklang zu bringende Unfertigkeit und Unreife ihres Entwicklungsstadiums, wie sie sich in der Spärlichkeit kolbentragender Drusen ausspricht, endlich die Ausdehnung und die Intensität der regressiven Vorgänge, insbesondere der Verkalkung. Letztere kann soweit gehen, dass die eigentliche Structur der Körner fast ganz dadurch verdunkelt wird, ja dass sogar nach Entfernung der imprägnirten Kalksalze nur eine unförmliche, klumpig-schollige Masse zurückbleibt.

Trotz dieser Unterschiede in gewissen Einzelheiten haben wir hier also einen vollgültigen Beweis dafür, dass auch beim Schweine und zwar am Euter die Actinomykose ausbrechen und zu tiefgreifenden Zerstörungen mit consecutiver Verödung des ganzen Drüsenkörpers Anlass geben kann: eine Erfahrung, die für dieselbe Localität auch Johne, unabhängig von mir, gemacht hat[1]). Ob daneben noch andere Organe heimgesucht werden mögen, ob insbesondere die Trägerin des im Vorstehenden geschilderten Euters weitere Herde beherbergt habe, oder wenigstens woran sie verendet sei, darüber bin ich in Folge mangelnden Materials ausser Stande Auskunft zu erteilen.

Für die Entscheidung der Frage nach dem Ursprung und der Verbreitung dieser merkwürdigen Form von „Chronischer Mastitis suppurativa", wofür das neue Leiden bis dahin meistens gegolten haben mag, dürfte noch die Tatsache von Interesse sein, dass die äussere Haut, 3—4 Ctm. von der Brustwarze entfernt, einige kleine Substanzverluste aufwies, die, grossenteils narbig, nur im Grunde kleine schwach granulirende Stellen erkennen liessen. Ein directer Zusammenhang zwischen diesen flachen Defecten und den „kalten Abscessen" in der Tiefe liess sich zwar nicht nachweisen, obwohl der Abstand bis zum nächsten kaum 2 Ctm. betrug. Allein dessenungeachtet bleibt der Gedanke am nächstliegenden und wird durch solch negative Befunde auch keinenfalls widerlegt, dass die Materia peccans in einer früheren Zeit durch jene Atrien in den Körper eingedrungen sei.

---

[1]) Bericht über das Veterinär-Wesen im Königreich Sachsen. 1879. S. 71.

Naturgeschichte des Strahlenpilzes des Menschen und der Tiere.

Nachdem wir so die Körner beim Menschen, dem Rinde und dem Schweine in ihren verschiedenartigen Erscheinungsweisen kennen gelernt und als integrirende Bestandteile der umfänglichen Neubildungen ins Auge gefasst haben, mit denen sie stets verbunden sind, wollen wir jetzt die allen, unabhängig vom jeweiligen Invasionsorte, zukommenden Eigenschaften festzustellen streben. Je mehr wir alle im Einzelnen gewonnene Erkenntniss zu einem einheitlichen Bilde zusammenzufassen, unter einen allgemeinen Gesichtspunkt zu bringen verstehen, um so stärker wird sich die Ueberzeugung in uns befestigen müssen, dass die Körner im wahrsten Sinne des Wortes als Mittelpunkt des ganzen Processes zu gelten haben (vgl. die Abbildungen auf Tafel VI).

I. Morphologisches.

Hat man einige Körner durch sorgfältiges Zupfen oder Schütteln von dem Zellenmantel befreit, der sie ringsum aufs dichteste einhüllt, so präsentiren sie sich als kleine weissliche oder schwefelgelbe Gebilde, welche im Hinblick auf die gleichmässige Rundung ihrer Form und die nicht unbedeutenden Schwankungen ihres Umfanges am ehesten mit gewissen Pflanzensamen verglichen werden können.

Schon bei schwacher Vergrösserung ergibt sich, dass nur die kleinsten staubartigen einfache, d. h. solitäre Körner sind, während die gröberen stets aus einem Complexe von mehreren freilich so eng aneinander geschlossenen Individuen bestehen, dass sie bei flüchtiger Ansicht ein einheitliches Ganzes vorzutäuschen vermögen. Bei genauerer Prüfung allerdings wird es klar, dass es ähnlich zusammengesetzte Gebilde sind wie etwa ein Blumenkohlkopf oder ein grosser Korallenstock und demgemäss ähnlich uneben, grob maulbeerförmig gestaltet sind.

Jedes Elementarkorn nun stellt isolirt einen kugeligen oder elliptischen Körper dar mit eigentümlich granulirter oder drusiger Oberfläche, indem zahllose rundliche Knöpfchen von gleicher Gestalt und Grösse, aufs dichteste nebeneinander gruppirt, ein zierliches Mosaik erzeugen. Es erinnert dies Bild am meisten an den Fruchtboden gewisser Compositeen, z. B. unserer Aster oder Sonnenblume: hier wie dort wird das Mosaik hervorgebracht durch die Köpfe stift- oder keulenförmiger Gebilde, von denen bei der „Aufsicht“ (Vogelschau) nur die breitere Kuppe zur Anschauung gelangt, während der ungleich schmälere Stiel, so lang er auch ist, dennoch ungesehen bleibt. Dagegen vermag man wohl ringsum an Rändern, da wo die einzelnen Componenten mehr und mehr in der

Seitenansicht zur Wahrnehmnng kommen, schon in situ und ohne weitere Präparation deutlich zu unterscheiden, dass es sich in Wirklichkeit um die zapfen- oder keulenförmigen Enden dünner, sich nach abwärts allmählich verjüngender Fäden handelt, deren zarte, leicht geschwungene Conturen sich in der Tiefe verlieren. Das ganze Gebilde ist durch einen eigentümlichen Glanz und durch einen schwach gelblichen, zuweilen auch wohl grünlichen Schimmer ausgezeichnet, Eigenschaften, die an den kolbigen Anschwellungen haften und somit auf die peripherische Schicht der Druse beschränkt sind. Versetzt man durch leises Erschüttern des Deckgläschens die Körner in rollende Bewegung, so überzeugt man sich, dass jedes für sich annähernd drehrund ist und dass seine Aussenfläche allenthalben gleich granulirt, fein maulbeerartig aussieht. Aber selbst starke Vergrösserungen schaffen keine wesentliche Belehrung über die feinere Zusammensetzung, so lange nicht durch Zerschlagen oder Zerzupfen die einzelnen Elemente selbstständig gemacht worden sind.

An einem auf solchem Wege in seine letzten Bestandteile aufgelösten Object erkennt man, dass jedes Korn aus einer Unzahl feiner Fäden besteht, die gemeiniglich gestreckt, seltener leicht wellig oder selbst spiralig verlaufend mehr und mehr anschwellen, um oben zapfen- oder keulenförmig zu endigen. Indem diese Fäden insgesammt von einem in der Mitte der Kugel zu denkenden Punkte aus gleichmässig nach allen Richtungen hin ausstrahlen, muss ein Product zu Stande kommen, dessen Architectur am meisten an die eines dicht geschlossenen Blüten- oder Schilfstrausses erinnert. Noch treffender ist vielleicht der Vergleich mit gewissen kugeligen Krystallformationen. In allen Fällen nämlich, wo eine Menge Krystallnadeln von einem Punkte aus in radiärer Richtung anschiesst, wird eine ganz ähnliche Gestaltung entstehen müssen, sobald die Elemente nicht lediglich uni- oder bilateral ausstrahlen, sondern gleichmässig nach allen Seiten hin. In der Tat ist die grosse Analogie der einzelnen Fäden, wie des daraus gebildeten Complexes, des Kornes, mit Krystallen von allen Beobachtern hervorgehoben worden; sie dürfte es aber auch sein, der man die Schuld daran beizumessen hat, dass die ganz eigenartige Natur der in Rede stehenden Körper den Untersuchern so lange hat verborgen bleiben können. Denn bei der, wie ich nachgewiesen zu haben glaube, nur allzu grossen Häufigkeit der Krankheit beim Menschen ist es geradezu undenkbar, dass ihre pathognomonischen Producte, jene drusigen Gebilde, nicht schon gar manchem früheren wie neueren Forscher sollten unter die Augen gekommen sein.

Ungleich schwieriger, als über diese peripheren Schichten der Druse ist es, über die mittleren und inneren Klarheit zu gewinnen. Hat man es erreicht, durch Zerschlagen des Korns und durch Lostrennung der Fäden oder wenigstens ihrer keulenförmigen Endstücke den eigentlichen Kern des Kugelgebildes mehr und mehr freizulegen, so constatirt man,

dass sich derselbe aus einem dichtesten Gewirre feiner, mannichfach verschlungener und durchflochtener Fäden zusammensetzt. Die Bestandteile dieses auf den ersten Blick regellosen Convoluts, welches hinsichtlich der Anordnung am meisten an das Mycel höher stehender Pilzformen erinnert, habe ich meinerseits stets auffallend uniform gefunden, während Harz von den analogen Körnern des Rindes eine complicirtere Structur beschreibt.[1]) Nach meiner Erfahrung beim Menschen sind es zarte, drehrunde Fäserchen, die sowohl untereinander, als auch jedes einzelne für sich das nämliche Kaliber besitzen und, ob sie nun stracks verlaufen oder wellig gekräuselt, ob sie wiederholt winklig umgebogen oder spiralig gekrümmt sind, ihrem Grundcharacter nach stets die gleichen bleiben. Eine Differenzirung in dem Sinne von Harz, dass nämlich die Fäden von kegelförmigen Basalzellen ihren Ausgang nähmen, ist es mir beim Menschen, wie beim Tiere nicht gelungen, zu bestätigen, Allein so lange wir noch ausser Stande sind, unserer Untersuchung jederzeit Exemplare zu Grunde zu legen, welche die Fähigkeit zu wachsen und sich weiter zu entwickeln besitzen, so lange möchte ich einem solchen negativen Befunde, jenem fachmännischen Urteil gegenüber, ein unbedingtes Gewicht nicht beilegen. — Wie sich indessen die Entscheidung über diesen Punct späterhin auch gestalten mag, darin stimme ich vollkommen mit Harz überein, dass sich die Fäden jenes centralen Gewirres, jenes mycelähnlichen Stroma's, unmittelbar in die vorhin eingehend geschilderten Fäden fortsetzen, welche mit ihren kolbigen Anschwellungen den Typus der Druse bestimmen. Indem sie nämlich den wurzelfaser-ähnlichen Character abstreifen und den eines Stengels annehmen, streben sie, ganz allmählich, jedenfalls in einem für so lange Strecken unbedeutenden Masse zunehmend, schlank und frei empor bis zu einer Stelle, welche als Wendepunct, als Ausgang einer neuen, eigenartigen Production aufgefasst werden muss. Denn plötzlich sehen wir den bis dahin durchaus ungeteilten Faden in zwei oder mehr Zweige auslaufen, welche, schon an ihrem Ursprunge erheblich stärker als der Stamm, nicht nur in kurzer Frist zu mächtigen Kolben sich verbreitern, sondern auch durch ihr merkwürdiges optisches Verhalten, einen characteristischen Glanz und einen gelblich-grünlichen Schimmer genugsam verraten, wie verschieden sie von ihrem Träger sind (vgl. Tafel VI, Fig. 2—4).

Ungleich mannichfaltiger noch als die Erscheinungsform der Fäden ist die Art der Abzweigung der daraus hervorgehenden Keulen, welche Harz als Gonidien anspricht. Das Gewöhnlichste ist, dass ein mächtiger Kolben in der Verlängerung des Fadens dessen Richtung fortsetzt, während sich zur Seite je ein oder auch wohl mehrere Kolben anschliessen,

[1]) a. a. O. S. 135.

die bedeutend kürzer sind und minder frei aufstreben: gleichsam ein Haupttrieb, flankirt von einer Reihe kleinerer und schwächerer Sprossen — ein Bild, welches eine täuschende Aehnlichkeit mit Blütenstengel und Wurzelblättern einer Pflanze hat (vgl. Tafel VI, Fig. 5—10, 16—18). In der Regel tritt diese Teilung an einem und demselben Puncte ein, so zwar, dass je nachdem gabelige, dreizackige, wirtel- oder doldenartige Figuren entstehen (Fig. 11, 12, 18). Indessen kann man auch, wenngleich etwas seltener, wahrnehmen, dass zunächst nur ein Trieb in der Verlängerung des Elementarfadens aufsteigt. Entweder spaltet sich dieser dann nach einer gewissen Strecke auf ein Mal in mehrere annähernd gleich hohe Endäste — Kandelaber- oder Handform (vgl. Tafel II, Fig. 2 und 22—23) — oder aber er lässt in verschiedenen Höhen eine Folge von Seitenzweigen hervortreten, die bald rechts, bald links in spitzem Winkel abgehen, gewöhnlich in regelmässigem Alterniren, oder auch wohl in ungeordnetem Wechsel (vgl. Tafel VI, Fig. 5 und 6, sowie 17—21). Mag nun der eine oder der andere Modus der Abspaltung Platz greifen, die denkbar grösste Polymorphie in den Einzeltypen sich entfalten, von denen es hier nur möglich war, gewisse Hauptformen herauszugreifen, stets bleiben doch die Keulen und Endzweige dem allgemeinen Gesetze untertan, über das allgemeine Niveau nicht hinauszuragen: vereinzelte Ausnahmen abgerechnet endigen sie vielmehr immer auf gleicher Höhe und erhalten so den Eindruck einer gewölbten Mosaikfläche unbeeinträchtigt (vgl. Tafel VI, Fig. 1).

Sind sonach die kolbigen Ausläufer schon nach Zahl und Anordnung sehr grossen Schwankungen unterworfen, so ist andererseits auch ihre Gestaltung im Einzelnen weit entfernt von jener Uniformität, welche uns an dem wurzelartigen Geflecht und den fadenartigen Trägern aufgefallen war. Straff und steif emporstrebende mischen sich mit leicht geschwungenen und wellig gekrümmten; allmählich sich verbreiternde mit solchen, wo ein schmales Anfangsstück plötzlich in eine birnen- oder gar wallnussartige Auftreibung übergeht. Vor Allem sind aber die Kuppen der einzelnen Keulen sehr vielgestaltig. Neben stumpf abgerundeten, der Mehrzahl, bemerkt man dickere, knopfartige Endanschwellungen und andererseits wiederum Kolben, die sich zuletzt abermals verjüngen und somit lanzen- oder meisselförmig abschlissen (vgl. Fig. 3 und 16). Auch das Verhalten ihrer Conturen ist keineswegs gleichartig: während sie im Ganzen allerdings glatt fortzulaufen pflegen, trifft man doch zuweilen auch Begrenzungslinien, an denen sich Einkerbungen und Vorsprünge in buntem Nebeneinander ablösen (vgl. Tafel VI, Fig. 13—15).

Für die Entscheidung des Wesens und der Bedeutung der in Rede stehenden Gebilde als Ganzes, wie der sie aufbauenden Sonderstücke im Einzelnen sind nun einige Fragen von grosser Tragweite, welche die Art

der Verbindung der Componenten untereinander und das feinere optische Verhalten ihrer Substanz zum Gegenstande haben.

Was den ersteren Punct anlangt, so habe ich demselben von Anbeginn an meine sorgfältigste Aufmerksamkeit zugewendet, vollends aber nachdem Harz angegeben hatte, dass Fäden, wie „Gonidien" durch quere Scheidewände zuweilen in eine Kette von Gliedern abgeteilt seien: ein Verhalten, das Israël[1]) in noch sehr viel ausgedehnterem Masse als Harz den Keulen zuschreibt, das aber Johne[2]), dem ich darin durchaus beistimmen muss, als ausserordentlich selten bezeichnet. Ich selbst nämlich habe je länger, je mehr den Eindruck empfangen, dass jedenfalls ein grosser Teil dessen, was in diesem Sinne gedeutet werden könnte oder wirklich aufgefasst worden ist, in anderer Weise zu erklären sei. Es verdienen da zunächst die oben erwähnten Einkerbungen der Fäden, wie der Keulen Berücksichtigung, welche ja freilich häufig genug nur einseitig, indess zuweilen doch auch bilateral und annähernd symmetrisch auftreten. Ist nun aber das Letztere der Fall und wiederholen sich diese kleinen Einbuchtungen gar mehrmals in regelmässigeren Abständen, dann kann es nur zu leicht den Anschein gewinnen, als ob eine Sonderung in einer Reihe gleichwertiger Stücke vorliege. Es ist sodann hervorzuheben, dass bei der offenbar sehr grossen Sprödigkeit der Substanz der Fäden, wie besonders der Kolben, nicht so selten Querbrüche derselben erfolgen, so zwar, dass keine völlige Lösung der Fragmente, ja nicht einmal ein Klaffen zwischen denselben zu Stande kommt, sondern lediglich ein Sprung wie etwa bei einer gläsernen Substanz. Allerdings wird diese Erscheinung, die sich natürlich bei gewaltsameren Manipulationen rasch genug in die volle Continuitätstrennung umwandeln kann, gemeiniglich nicht mehrfach an einem Keulen-Individuum beobachtet; indess auch davon habe ich Beispiele notirt neben zahlreichen, wo ein solitärer Quersprung täuschend an eine Septirung gemahnte.

Während ich mich sonach, auf Grund meiner eigenen Erfahrungen, nicht entschliessen kann, in der Continuität, sei es des faden-, sei es des zapfenförmigen Teils wirkliche Scheidewände als unzweideutig nachgewiesen anzunehmen, halte ich es andererseits für unzweifelhaft, dass an der Uebergangsstelle des ersteren in den letzteren eine Abgrenzung vorhanden ist. Hier also kann man mitunter schon, so lange das von den ausstrahlenden Keulen gebildete Büschel mit dem Stamme noch zusammenhängt, eine trennende Querlinie unterscheiden; vollends jedoch, wenn durch leichten Druck des Deckgläschens einer oder der andere Ast abgeschlagen ist, vermag man sich zu überzeugen, dass sich die den Faden umsäumende Contur auch über diese Bruchstelle continuirlich fort-

[1]) a. a. O. S. 20.
[2]) a. a. O. S. 135.

setzt, dass wir uns also eine ähnliche Selbstständigkeit der Endkolben gegenüber dem sie tragenden Faden vorzustellen hätten, wie sie bei Doldenpflanzen besteht zwischen dem Stengel und den Zweigen des Blütenschirms.

Nicht minder grosse Aufmerksamkeit habe ich dem zweiten Puncte zugewendet, dem feineren optischen Verhalten der Substanz von Faden- und Keulenteil. Auch hier hat Harz[1]) auf eine Differenzirung hingewiesen, deren constantes Vorhandensein für die Würdigung der in Rede stehenden Gebilde in hohem Masse bestimmend würde sein müssen. Nach seiner Schilderung ist der von den scharf markirten Umgrenzungslinien eingeschlossene Inhalt der Fäden wie der Keulen nicht durchweg homogen, sondern zuweilen fein granulirt oder mit kleinen Vacuolen versehen. Nach meiner eigenen Erfahrung ist die fast farblose Substanz nur insofern ungleichmässig, als sie im Fadenteil ganz matt, opak erscheint, in den kolbigen Anschwellungen dagegen ein je weiter gegen die Peripherie desto lebhafter glänzendes Aussehen annimmt. Allein eine Sonderung der homogenen durchsichtigen Masse in dem angedeuteten Sinne ist es mir nicht gelungen, unzweideutig nachzuweisen. Auch ihr Verhalten gegenüber färbenden und anderen Reagentien verleiht einer solchen Meinung vorerst nur geringen Anhalt; denn die Einwirkung derselben macht sich in ausserordentlich übereinstimmender Weise von der Basis bis zur Spitze hin geltend.

Das Verhalten der Körner, resp. der Fäden und Keulen gegen Reagentien lässt sich kurz dahin zusammenfassen, dass sie sogar gegen die eingreifendsten chemischen Einflüsse einen hohen Grad von Widerstandsfähigkeit bekunden. So erweisen sich die verschiedenen Säuren, auch die stärksten mineralischen, ebenso wie die caustischen Alkalien als unfähig, sie zu vernichten: nach Application der ersteren tritt eine starke Schrumpfung des Korns ein, dessen charakteristische Gestalt und dessen einzelne Bestandteile als solche mehr und mehr unkenntlich werden. Allein selbst durch länger dauernde Einwirkung vermag man keine Auflösung zu erzielen. Die Alkalien vollends müssen, weit entfernt die Körner zu zerstören, eher als ein willkommenes Mittel bezeichnet werden, um ihre Structur durchsichtiger und verständlicher zu machen: in situ, indem sie den die Drusen umhüllenden Zellenmantel zum Aufquellen und weiterhin beinahe zum Verschwinden bringen: in isolirtem Zustande, indem sie jeden Elementarfaden schärfer hervortreten und den Zusammenhang seiner einzelnen Bestandteile klarer unterscheiden lassen. Heisse Alkalien bewirken zwar ebenfalls ein starkes Schrumpfen und ein unförmlich plumpes Aussehen der Körner, allein keinen Untergang: eine sehr bemerkenswerte Tatsache im Hinblick auf das entgegengesetzte

[1]) a. a. O. S. 135 und 136.

Verhalten der Fettkrystalle, welche nicht nur ihrer äusseren Aehnlichkeit wegen leicht damit verwechselt werden könnten, sondern um so eher desshalb, weil sie in der Tat nicht selten in den nämlichen Herden, den gleichen Eiterhöhlen unmittelbar daneben angetroffen werden. — Andererseits sind auch Alkohol, Aether und die übrigen Lösungsmittel für Fette im Wesentlichen wirkungslos. Während also das fein granulirte Fett, welches ich nicht selten in nächster Nachbarschaft der Körner, ja an älteren Knoten sogar als Füllungsmasse der feinen Spalten zwischen den Fäden und Keulen in beträchtlicher Menge beobachtet habe, durch die genannten Substanzen leicht entfernt zu werden vermag, bleiben die ersteren ihrerseits nicht nur ganz unverändert, sondern heben sich sogar nur um so deutlicher ab, je mehr der sie verdunkelnde Detritus dadurch beseitigt wird. — Die grosse Empfänglichkeit des Substrates der Fäden für organische, wie anorganische Farbstoffe erhellt aus seinem Verhalten gegenüber Jod, Anilin, Haematoxylin, Pikrinsäure und anderen, mit denen es sich aufs lebhafteste imbibirt und die daher zur Kenntlichmachung zweifelhafter Drusen-Gebilde mit Vorteil zu verwerten sind.

Eine kurze Besprechung verdienen endlich noch die **Metamorphosen,** welche die Körner nicht seiten erleiden. Als Spuren progressiver Umbildung haben Harz und Israël die bereits erwähnten Scheidewände angesprochen und auf ihre Anwesenheit im Verein mit anderen Umständen, die ich vorerst eher Indicien als Tatsachen nennen möchte, eine Theorie der Entwickelung und Vermehrung der in Rede stehenden Gebilde gegründet. Wer sich wie ich hinsichtlich des einfachen Tatbestandes noch nicht zu ihrer Meinung zu bekennen vermag, für den entbehren natürlich auch die von ihnen daraus gezogenen Schlussfolgerungen der objectiven Beweiskraft. Ich meinerseits habe bis heute noch nicht die Ueberzeugung, hinreichend vollgültige Zeichen einer sich vorbereitenden Teilung oder Vermehrung der „Gonidien" an den sei es dem menschlichen, sei es dem tierischen Organismus entnommenen Körnern gesehen zu haben. Was die Ergebnisse der Züchtungsversuche betrifft, welche ich zur näheren Prüfung dieser Frage angestellt habe, so sollen dieselben im nächsten Abschnitte erörtert werden.

Dagegen spielen regressive Veränderungen eine sehr bedeutsame Rolle in der Geschichte der actinomykotischen Herde und der in ihnen steckenden Körner. Zunächst wäre da die Imprägnation der Drusen mit Fett hervorzuheben, deren ich oben bereits gedacht habe. Es handelt sich hier offenbar um Detritus, der aus dem Zerfall der die Druse umgebenden entzündlich-hyperplastischen Zellen entstanden, in die Gewebsspalten ringsum eingedrungen ist und mit der Zeit bis in die Lücken zwischen den Keulen und Fäden seinen Weg gefunden hat. Neben dieser strenggenommen nur äusserlichen und fortgeleiteten Form von Entartung beobachtet man eine andere weit häufigere und zugleich folgenschwerere,

die Infiltration mit Kalksalzen, welche schon beim Menschen, in unvergleichlich höherem Masse aber beim Rinde und zumal beim Schweine eine grosse Ausdehnung gewinnt. Vom Centrum der Druse beginnend schreitet sie in peripherer Richtung allmählich vor nach einem Modus, der sich in Nichts von der Imprägnation anderer „Fremdkörper" unterscheidet. Hier wie dort handelt es sich wesentlich um kohlensauren Kalk; hier wie dort bleibt die Architectur des Substrats unversehrt erhalten, während eine zuerst feinkörnige, weiterhin durch Zusammensintern mehr und mehr confluirende Infiltration immer grössere Gebiete, schliesslich das ganze Korn zu vergraben droht. Ausgehend von der Erfahrung, dass der Eintritt der Verkalkung das Absterben des betroffenen Teiles zur notwendigen Voraussetzung habe, wird man auch im vorliegenden Falle schliessen dürfen, dass jedes solche verkalkte Korn ein caput mortuum sei. Ist das aber richtig, dann muss es doppelt unser Staunen erwecken, dass die verkalkten, höchst wahrscheinlich also toten, und die übrigen noch verschonten morphologisch in so hohem Grade mit einander übereinstimmen: eine Tatsache, die bei der Entscheidung über die Frage nach der vitalen Energie und den productiven Fähigkeiten der Drusen, resp. ihrer elementaren Bestandteile geeignete Verwertung zu finden haben wird.

Versuchen wir nun alle die Eigenschaften und Merkmale, welche wir an den Körnern im Einzelnen kennen gelernt haben, zusammenfassend zu verwerten, um uns von unserem Laienstandpunkte aus ein Urteil über die von Harz vorgetragene Lehre ihrer pilzlichen Natur zu bilden.

Drei Hauptbestandteile sind es ja, welche sich zum Aufbau jeder kugeligen Druse vereinigen: einmal ein wirr verschlungenes Faserwerk, den Kern der Druse herstellend; sodann ein Wald radiär ausstrahlender Fäden, als Mittelschicht den breitesten Raum einnehmend; endlich eine Fülle keulenförmiger Endstücke, teils einzeln, teils zu Büscheln gruppirt, die äusserste Zone bildend.

Nach Harz's, lediglich auf die Actinomykose des Rindes bezüglicher Darstellung[1]) „bestehen die kugeligen Drusen aus einer grossen Zahl von Individuen, die eine ungleiche Mächtigkeit zu erreichen pflegen. Jedes einzelne Individuum beginnt mit einer etwas kugelförmigen, das Mycel repräsentirenden Basalzelle. Diese entwickelt zunächst 2—9 mehr kurzgliederige Hyphen, welche sich in etwas unregelmässiger Weise in mehrmals wiederholender Reihenfolge gabelspaltig verzweigen und so zuletzt in eine grosse Zahl von Endarmen auslaufen, die schliesslich alle in einem schwach convexen Meniscus endigend, eine etwas gewölbte Trauben- oder Afterdolde darstellen. Der Durchmesser der Hyphen ist sehr ungleich; ihr Inhalt erscheint meist homogen, zuweilen fein granulirt oder

[1]) a. a. O. S. 135.

mit kleinen Vacuolen versehen, hellgrau oder fast farblos. Querscheidenwände sind meist nicht klar erkennbar, so dass man häufig zu glauben versucht ist, die Mehrzahl der Hyphenäste sei ohne Scheidewandbildung mit den unteren Hauptarmen des ganzen Individuums verbunden und alle Verzweigungen nichts Anderes als Ausstülpungen und Bestandteile einer einzigen Zelle. Indess lassen verschiedene Reagentien das Vorhandensein von Scheidewänden sicher nachweisen".

„Auf den Endverzweigungen dieser Hyphen finden sich, teils einzeln, teils zu 2—3 neben einander oder wohl auch zu 2—3gliedrigen Ketten vereint die Vermehrungszellen (Gonidien). Sie sind sowohl, was Grösse, als Gestalt anbetrifft, ziemlich variabel, einzellig, mit dicklicher Membran und schwach lichtbrechendem, scheinbar homogenem Inhalte. In sehr vereinzelten Fällen glaubte er im Innern feine Körnchen und Protoplasmaklümpchen wahrzunehmen.

Mit dieser Schilderung von Harz, der einzigen, welche uns bisher von fachmännischer Seite gegönnt worden ist, stimmen meine laienhaften Beobachtungen hinsichtlich der von ihm als Hyphen und Gonidien aufgefassten Gebilde in den wesentlichen Puncten überein; dagegen hat es mir nicht glücken wollen, seine „kegelförmigen Basalzellen" in dem Wirrsal vielfach verschlungener Fäden aufzufinden. Die Angaben der späteren Untersucher weichen zwar in mancherlei Puncten davon ab; indess dürfte es genügen, hier blos einzelne der wichtigsten Differenzen zu berühren. Denn einmal mögen in der Tat, je nach Oertlichkeit und Umständen, gewisse Variationen vorkommen; sodann aber bleibt zu berücksichtigen, dass der sicherste Prüfstein nicht nur für die Constanz, sondern auch für die physiologische Dignität der Erscheinungen, das Studium des cultivirten, des wachsenden Objectes seinen massgebenden Wahrspruch erst noch abzugeben hat.

Israël[1]) gedenkt weder der Harz'schen Basalzellen, noch der von dem genannten Autor und mir vielfach wahrgenommenen büschel- und sprossenartigen Verzweigung der Gonidien, während er andererseits der Querteilung der letzteren eine weit grössere Verbreitung und Wertigkeit beimisst. Ebenso gibt auch Johne[2]) an, dass aus einem Faden (Hyphe) jeweils nur eine Gonidie herhorgehe, sowie ferner, dass eine Septirung zwischen beiden vermisst werde: Behauptungen, denen das übereinstimmende Zeugniss von Harz und mir gegenübersteht.

In welchem Sinne nun aber diese vorerst verhältnissmässig untergeordneten Puncte weiterhin auch entschieden werden mögen, über den einen herrscht der willkommenste Einklang zwischen Harz und den

---

[1]) Neue Beobachtungen auf dem Gebiete der Mykosen des Menschen. Virchow's Archiv. Band LXXIV, p. 17 ff. und 37 ff.

[2]) a. a. O. p. 153.

botanischen Autoritäten, denen ich in der Lage gewesen bin, das fragliche Object zu eigenster Prüfung vorzulegen. Das mir mit dankenswerter Zuvorkommenheit gewährte Urteil der Herren Ferdinand Cohn, De Bary und Pringsheim erging gleichlautend dahin,

> dass es sich in der Tat jedenfalls um pilzliche Gebilde handle, und zwar wahrscheinlich um einen Schimmelpilz: um eine Form freilich, die nicht nur an und für sich selbst unbekannt sei, sondern die auch allen anderen bekannten Pilzen so fern zu stehen scheine, dass es vorläufig unmöglich sei, sie einer bereits vorhandenen Gruppe anzureihen.

Dem in dieser schätzbaren Auskunft liegenden Hinweise, die genauere Bestimmung des Pilzes mittelst des Studiums seiner Entwicklungs- und Wachstumsvorgänge zu erstreben, bin ich zwar gefolgt, indess ohne bereits ein durchaus gesichertes Ergebniss haben erreichen zu können.

II. Biologisches.

Die von Harz vorgenommenen Culturversuche, welche mit den verschiedensten Substraten bei einer Temperatur von 32—38° C. angestellt und mehrere Wochen hindurch fortgesetzt wurden, hatten ihm ein wenig befriedigendes Resultat geliefert[1]). Die ausgesäten Gonidien entwickelten zwar nach 24—36 Stunden teils dünne Keimschläuche von verschiedener Länge, teils kurze, kugelig-elliptische Sprossgebilde in der Zahl von 3—10, von denen die kräftigsten stets am stumpfen Ende sassen, während die in der Mitte oder an der Basis hervorwachsenden ausserordentlich klein blieben. Allein über dieses Stadium hinaus gelang es ihm nicht, die Entwicklung weiterzuführen.

Aus den geschilderten Anzeichen im Verein mit den im vorigen Abschnitt dargestellten morphologischen Erscheinungen hat sich Harz folgendes Bild von der Genese des Strahlenpilzes construirt:

„Die Gonidien beginnen zunächst an mehreren Punkten ihres oberen breiteren Endes, sowie etwas später in der Mitte und weiter hinab auszusprossen, während das unterste schmale und meist spitze, das Mycelium repräsentirende Ende sich schwach in die Länge zieht, um sich alsdann nicht mehr zu verändern. Die Sprossungen geschehen ganz nach Art der gewöhnlichen Hefe, nur dass die Zahl der jungen Sprossen eine grössere ist und eine Lostrennung nicht stattfindet: in gewisser Art mit der Sprossung einer Mucor-Hefe-Colonie vergleichbar. Diese Sprossen wachsen zu walzenförmigen Schläuchen aus, welche nun an ihrem vorderen Ende

[1]) a. a. O. p. 136.

den nämlichen Vorgang mehrfach wiederholen, bis der Pilz seine Normalgrösse erreicht hat. Meist scheinen die Basalteile der neu entstandenen Zellen steril zu bleiben, während die oberen Enden wiederum Sprossungen bilden. Ebenso scheinen die Zellen nach erfolgter apicaler Sprossung meist die Fähigkeit verloren zu haben, später wieder neue Zellenindividuen zu erzeugen. Zuletzt spriessen, wie bei vielen Schimmeln, die Gonidien aus den Endverzweigungen der Hyphen hervor. In den Hyphen treten die Scheidewände unklar auf; die Gonidien allein pflegen sich scharf abzugrenzen.

Einige Zeit nach der Gonidienreife scheinen die alten Hyphen abzusterben, wenigstens die Mehrzahl, ohne dass darum einzelne alte Mycelzellen oder unterste Hyphenzellen nicht die Fähigkeit bewahren könnten, unter bestimmten günstigen Bedingungen neue Sprossen zu treiben. Sie zerfallen zuletzt in eine feinkörnige Masse, um allmählich ganz zu verschwinden.

Nachdem sich zuerst aus einer Gonidie ein Individuum mit vielen neuen Gonidien gebildet hat, beginnen diese letzteren ihrerseits in der nämlichen Weise auszusprossen: so entsteht mit der Zeit eine immer grössere Colonie, bei der nur an der Peripherie fortschreitendes Wachstum erfolgt, während im Centrum Absterben, Zerfall und Höhlenbildung Platz greift.«

Legt man das hier entworfene Bild zu Grunde, so gehört der Pilz sicher nicht zu den hefeartigen, da sich diese gerade dadurch auszeichnen, dass alle Zellen einer Colonie gleichwertig sind, demgemäss auch alle gleichmässig durch Sprossungen sich verzweigen und vermehren. — Bei den Spaltpilzen hinwiederum findet bekanntlich bei der gewöhnlichen Vermehrung keine Sprossung, sondern Zweiteilung statt, wobei die beiden Tochterzellen stets die nämliche Grösse besitzen.

Obwohl also der Actinomyces, nach Harz' Meinung, eines Mycels entbehrt, als dessen Aequivalent eben die oben geschilderte Basalzelle jedes Individuums zu betrachten sei, dürfte er dennoch am naturgemässesten den Hefepilzen anzureihen sein. Er stellt somit sehr wahrscheinlich die Gonidienform eines höheren Pilzes dar, der allerdings entwicklungsgeschichtlich noch nicht nachgewiesen ist, vielleicht aber doch mit einer uns bekannten Form nahe verwandt, ja sogar identisch sein könnte.

Israël stützt seine Darstellung von dem Entwicklungsgange des Actinomyces grossenteils auf das Nebeneinander der von ihm beobachteten Formen, sowie auf einige wenige Züchtungen, die er in Pasteur'scher Flüssigkeit vorgenommen hat[1]). An den auf letztere Weise behandelten Objecten will er nicht nur Querteilungen, sondern auch Längsspaltungen

[1]) a. a. O. S. 38 ff.

und Seitensprossungen beobachtet haben, welche die Grundlage einer jungen Generation abgeben sollen. Nach seiner Ansicht gestaltet sich der gesammte Vorgang folgendermassen: Die schwach lichtbrechenden mikrokokkus-ähnlichen Körnchen, welche er dem Centrum jeder Druse zuschreibt, wachsen zu ungegliederten Fäden aus, die bald wellig, bald spiralig und nicht selten dichotomisch sind. Dieselben können sowohl endständig, als seitlich glänzende Sporenkörnchen abschnüren, aus denen blasse granulirte Haufen hervorgehen. Am freien Ende erlangt ein Teil der erwähnten Fäden eine birnenförmige, stark glänzende Anschwellung, welche durch Querteilung in eine Reihe von Segmenten zerfällt. Auf diesem Wege werden die birnenförmigen Stücke ebenfalls frei und machen durch Sprossung — scheinbare Längsteilung —, Abschnürung, Teilung und Zerfall eine Reihe von Metamorphosen durch, deren Endresultat die Bildung glänzender, unregelmässig geformter Schollen und Körner ist. Aus letzteren entstehen vermutlich jene feinsten blassen Körnchen von Mikrokokkusähnlichem Aussehen, welche wieder zu Fäden auswachsend den geschilderten Kreislauf von Neuem beginnen. — Israël nimmt somit zweierlei Entstehungsarten der feinsten Granula, resp. ihrer Derivate, an, einmal aus Sporen, welche, sei es seitlich, sei es endständig, von den Fäden abgeschnürt werden nnd sodann aus den birnenförmigen Gonidien.

Ueber ausgedehntere Culturversuche hat neuestens Johne[1]) berichtet. Mit besonderem Vorteil bediente er sich frischen Rinderblutserums, welches im Brutofen mehrere Wochen lang einer Temperatur von 38° C. ausgesetzt wurde. Hienach glaubt er an den Gonidien Knospungs- und Sprossungserscheinungen, an den isolirten sporenähnlichen Elementen sogar eine „kurze Keimschlauchbildung“ wahrgenommen zu haben. Für ganz unbezweifelbar hält er dagegen eine Beobachtung, in welcher am Rande einer Druse im Laufe mehrerer Tage ein büschelförmiges Mycel zum Vorschein kam, dessen Enden deutliche birnförmige Anschwellungen von dunklerem Aussehen zeigten. Johne stellt den Entwicklungsgang folgendermassen dar: Die erste Anlage ist ein feines unseptirtes Mycel, durchsetzt von zahlreichen Mikrokokken, vielleicht den Ausgangspuncten für das erstere. Die Fäden, welche sich nach allen Richtungen daraus erheben, schwellen zu birnen- oder keulenförmigen „Gonidien“ an. Durch eine ein- oder mehrfache Knospen- und Sprossenbildung, wie sie in der Regel nur von der Basis der Gonidien, jedoch auch von dem unterhalb gelegenen Teile der Hyphen ausgeht, entstehen walzen- oder keulenähnliche, keimschlauchartige Gebilde. Diese wachsen zu einer kürzeren oder längeren Hyphe aus, deren Ende sich weiterhin wiederum zu einer kolbigen Gonidie verbreitert. Ein Querzerfall der letzteren, eine Ab-

[1]) a. a. O. S. 155 ff.

schnürung sporenähnlicher Teilstücke am stumpfen Ende scheint ebenso vorzukommen wie eine Abschnürung knospenähnlicher Vermehrungszellen an der Basis der endständigen — primären — Gonidien. Durch diese sich stetig erneuernden Proliferationsvorgänge müssen die Drusen an der Peripherie immer mehr zunehmen, während sich im Centrum ein feinkörniger Zerfall einleiten kann.

Meine eigenen Erfahrungen sind teils an frischen Objecten gewonnen durch möglichst ausgedehnte Vergleichung der verschiedenen Oertlichkeiten und der wechselnden Entwicklungsstufen, teils an solchen, die nach mannichfach variirten Methoden cultivirt worden waren. Zu letzterem Zwecke benutzte ich zunächst Pasteur'sche Flüssigkeit, sodann eine Reihe vegetabilischer Substrate von flüssiger oder fester Natur: wie eine Lösung von Gummi arabicum, Pflaumenbrühe, Scheiben abgekochter Kartoffeln, gerösteten Brodes, oder Medien animalischen Ursprunges: wie Bouillon und eine Solution von Fleischextract. Auf die Empfehlung meines hochgeschätzten Freundes, des Herrn Robert Koch, machte ich endlich Versuche mit einer dicken Gelatine-Lösung, welche den grossen Vorteil gewährt, den eingebrachten Complex von Pilzdrusen von der Aussenwelt ganz unbeeinflusst und vor jeder Verunreinigung geschützt, lange Zeit hindurch erhalten zu können.

Nach meiner oben bereits ausgesprochenen Ansicht werden wir nun über die Natur des Actinomyces und über die Deutung seiner einzelnen morphologischen Componenten in ihrem gegenseitigen Verhältnisse zu einander nur insoweit ein zutreffendes Urteil zu fällen im Stande sein, als es uns gelingt, die Anschauung von seinem Wesen und seinem Wachstum auf eine fortlaufende Reihe genetischer Glieder zu begründen und diese zu einem lückenlosen Ganzen zu verketten. Erst dann wird die botanische Individualität des Strahlenpilzes im vollen Sinne des Wortes gewährleistet sein, die wir zunächst zwar hinnehmen dürfen, der aber die fundamentale Stütze der künstlichen Erzeugbarkeit neuer gleichgearteter Gebilde vorerst noch mangelt.

Ich meinerseits habe nun allerdings ebenfalls mancherlei Bilder zu Gesicht bekommen, welche ich wohl als Bestätigung oder Ergänzung der Angaben zu betrachten berechtigt wäre, die von einer allmählichen Verlängerung der Gonidien, von Abschnürungen — „Sporenbildungen“ — und Aehnlichem an denselben sprechen. Es würde mich hier zu weit führen, alle die Quellen von Fehlern und von Selbsttäuschung aufzuzählen, die wohl auf keinem Gebiete der Mikrographie so häufig sind und — so gefährlich werden können: denn es handelt sich eben nicht um ein unveränderliches, sondern ein fort und fort wandelbares Object, das nur mit Hülfe der sorgfältigsten Vorsichtsmassregeln vor äusseren Einwirkungen und den beliebigsten organisirten Fremdkörpern sichergestellt zu werden vermag. Indessen um meine Stellung zur Sache nicht missverstanden zu

sehen, muss ich hervorheben — und darin werden mir die beiden letztgenannten Autoren sicherlich beistimmen — dass es wenigstens für uns Laien ausserordentlich schwierig ist, all jene offenen und versteckten Klippen zu vermeiden, das Zufällige vom Aechten, das Fremde vom Autochthonen zu unterscheiden. Mir wenigstens will es etwas precär dünken, beispielsweise die von Johne als Hauptbeweismittel herangezogenen Dauerpräparate[1]), die er 2 Jahre lang in Gummi-Glycerin aufbewahrt hatte, als durchschlagendes Argument anzunehmen. Wer wollte sich wohl getrauen zu sagen, dass die darin unzweifelhaft nachgewiesenen kleinen Rasen, „welche nur aus einem feinen Mycel bestanden und die mannichfachsten Uebergänge zu den typischen Actinomyces-Drusen darstellten", wirklich eine genetische Beziehung dazu besassen, dass diese morphologisch noch so unvollkommen charakterisirten Urformen nicht etwa von Keimen herstammten, die vor 2 Jahren als zufällige Beimengung zu dem Hauptobjecte mit eingebettet worden waren! —

Wenn ich sonach für jetzt darauf verzichte, die bereits vorhandenen Schemata um ein neues zu vermehren, so geschieht das nicht, weil jene von mir angestellten Culturversuche nicht auch eine Anzahl Steine zu einem künftigen Baue geliefert hätten; sondern weil ich es vorziehe, auf die gewichtige Frage zu gelegener Zeit zurückzukommen, wenn ich erst die meiner Meinung nach noch fehlenden Glieder in der Beweiskette beigebracht und mir eben damit die unerlässliche Vorbedingung jeder neuen Lehre, die vollste innere Ueberzeugung von deren Unumstösslichkeit, errungen haben werde.

Heute muss ich zunächst auf 2 Befunde aufmerksam machen, die, obwohl unserem Gegenstande scheinbar ferner liegend, dennoch wohl danach angethan sein dürften, die endliche Lösung anzubahnen. Einmal nämlich hat mich die Untersuchung von Tränenkanal-Concretionen, welche ich der Güte meiner Herren Collegen Förster und Hermann Cohn verdanke, gelehrt, dass eine auffällige Aehnlichkeit zwischen dem uns beschäftigenden und dem jene gelblichen Pfröpfe zusammensetzenden Pilze bestehe, welchen Ferdinand Cohn Streptothrix Försteri genannt hat. Zwar ist bei der letzteren die Verfilzung der Fäden eine ungleich dichtere und auf den ersten Blick unregelmässigere, verworrenere; allein wenn man erst die den Kern verdunkelnden äusseren Schichten hinweggeräumt hat, überzeugt man sich doch nicht schwer, dass sich die Masse aus gewissen Elementarcomplexen aufbaut von annähernd der nämlichen Grösse und Gestalt, wie die vielbesprochenen Drusen, und dass deren Grundbestandteile, die Fäden, nach ihren Dimensionen, wie nach Habitus und Verlaufsweise vielfach täuschend an die des Actinomyces erinnern. Nach hinreichender Isolirung überzeugt man sich denn immer mehr, dass diese

[1]) a. a. O. S. 155.

Einheiten eine ganz ähnliche strahlig-büschelförmige Anordnung besitzen, ja dass an einzelnen Stellen sogar leicht kolbige Anschwellungen an den freien Enden zu bemerken sind. Schliesslich verdient noch der bedeutsame Umstand hervorgehoben zu werden, dass die bei schwacher, wie bei stärkster Vergrösserung gleich ausgesprochene bräunliche Färbung der Körner und ihrer Componenten den Streptothrix-Haufen ebensosehr wie den Actinomyces-Drusen zukommt.

Die zweite bemerkenswerte Tatsache ist die, dass in den Krypten der Mandeln beliebiger Personen[1]) gelbliche Körner vorkommen, die einerseits mit den Tränenkanal-Concretionen und andererseits mit den Actinomycesdrusen eine frappante Aehnlichkeit besitzen. Ohne dass von einer früheren Affection an den Tonsillen oder überhaupt irgendwo in der Mundhöhle etwas bekannt gewesen und ohne dass irgendwelche sonstigen anatomischen Veränderungen in ore nachzuweisen wären, begegnet man nicht so selten den gleichen eigentümlichen Ansammlungen, wie sie Israël bei einem seiner Kranken beobachtet hat[2]). Uebt man nämlich auf die Mandeln einen seitlichen Druck aus, so treten aus den gemeiniglich stark erweiterten Krypten grobe gelbliche Pfröpfe hervor, die im Gegensatze zu den grauen oder graugrünlichen schmierigen und äusserst übelriechenden Körpern, die man bei anderen Individuen wohl erhalten kann, rein gelb, ganz derb (obgleich nicht verkalkt!) sind und einen indifferenten oder höchstens schwachen Geruch haben. Zerdrückt oder zerzupft man dieselben, so stösst man zunächst auf eine sehr mächtige Hülle von feinkörnigem Detritus, welcher teils aus Fettgranulis, teils aus einer Zooglöamasse und feinen Fäden besteht, wie sie der Formenreihe der Leptothrix buccalis zugerechnet zu werden pflegen. Diese Grundlage nun ist aufs Dichteste durchsetzt und vielfach verschleiert von verfetteten Eiterkörperchen und Epithelzellen, von massenhaften Fettkrystallen als Nadeln und Garben, den Resten kleiner Blutergüsse und anderen Trümmern. In den tieferen Lagen aber oder nach Behandlung des ganzen Objects mit extrahirenden Reagentien stösst man auf mächtige gelbbräunliche Haufen, welche sich bei geeigneten Manipulationen in eine Fülle kugeliger Ballen von stärkerer Cohäsion auflösen. Sowohl was Grösse und Configuration betrifft, als auch in ihrem Verhalten gegen die verschiedenen chemischen Einwirkungen gemahnen diese stark an Actinomycesdrusen. Manche darunter bestehen zwar ganz oder grossenteils aus feinen radiär angeordneten Fäden mit gleich bleibendem Kaliber;

---

[1]) Bis mir eine umfassendere Statistik vorliegt, bin ich ausser Stande, zu entscheiden, ob es mehr als ein blosser Zufall ist, wenn es sich bisher in sämmtlichen einschlägigen Fällen um jugendliche weibliche Individuen (an Endocarditis, Puerperalfieber etc. zu Grunde gegangen) gehandelt hat.

[2]) Virchow's Archiv, Band LXXVIII, S. 427 ff.

dazwischen jedoch entdeckt man da und dort auch solche mit kolbigen Anschwellungen. Scheint es schon danach keinem Zweifel zu unterliegen, dass wir hier Formen vor uns haben, die Vorstufen, resp. Uebergänge zu den uns wohlbekannten Körnern darstellen, so wird eine solche Anschauung vollends bekräftigt durch die Tatsache, dass ganz ähnliche Körper, aber mit ungleich markirter keulentragenden Fäden, auch in den Tonsillentaschen des Schweines vorkommen.

Nachdem Johne vor Kurzem über diesen interessanten Befund berichtet hat[1]), habe ich ebenfalls eine Reihe gesunder Schweine daraufhin geprüft und fast regelmässig eine ziemliche Menge derartiger Pfröpfe mit den beschriebenen Ballen und Drusen darin angetroffen. Die Vermutung des genannten Autors freilich, dass diese beim Schweine vorkommenden mit denen der Actinomykose höchst wahrscheinlich identischen Körner dem als Echinobotryum bekannten Schimmelpilze angehörten, vermag ich, gestützt auf die Autorität eines so anerkannten Mykologen, wie des Herrn Oberstabsarztes Dr. Schröter in Breslau, und auf meinen eigene Anschauung nicht zu acceptiren. Nachdem der letztere so liebenswürdig gewesen ist, mir einige sehr charakteristische Exemplare dieser Species des Vergleichs halber zu demonstriren, habe ich den bestimmten Eindruck empfangen, dass auch für uns Laien, obwohl auf diesem schwierigen Gebiete wenig bewandert, der wesentliche Abstand nicht zu verkennen sei, welcher die beiden Formen von einander trennt, den hoch organisirten, mit scharf gesonderten Fructificationsorganen ausgestatteten Schimmelpilz weit erhebt über den bis zur Monotonie einfachen Strahlenpilz.

Ich meinerseits erachte im Gegenteil, gerade im Hinblick auf die in den Mandeln des Menschen und des Schweines gewonnenen ergänzenden Befunde, welche durch die von Israël an cariösen Zähnen erhaltenen bestätigt zu werden scheinen, die Schimmelpilznatur der Körner noch durchaus nicht als bewiesen, welche Harz allerdings für „ziemlich sicher“ erklärt und seinen allgemeinen Betrachtungen gleichwie feststehend zu Grunde gelegt hat. Vielmehr halte ich es — sofern die Ungenügendheit der auf morphologischem, wie biologischem Gebiete errungenen Früchte überhaupt einen Ausspruch gestattet — keineswegs für unmöglich, dass die Actinomyces-Drusen Abkömmlinge einer Schistomycetenform sind, welche der Leptothrix-Streptothrix-Gruppe nahe stehen, vielleicht sogar angehören: Abkömmlinge freilich, die durch besondere Einflüsse eigenartige Modificationen erfahren haben würden.

Vor Allem will es mir auch fraglich dünken, ob man wohl befugt sei, die birnenförmigen Anschwellungen so, wie dies Harz und Israël

[1]) Centralblatt für die med. Wiss., 1881, No. 18.

getan und Andere nachgeahmt haben, wirklich als „Gonidien" aufzufassen und zu bezeichnen. Sind doch bisher, meiner Ansicht nach, für diese physiologische Dignität, für ihre Fähigkeit, fadenförmig auszukeimen, hinreichende tatsächliche Beweise noch nicht beigebracht! Allein gerade die behauptete Gonidien-Natur jener keulenförmigen Endstücke hat ja als Hauptstütze gedient für die Annahme, dass die Drusen Schimmelpilz-Aggregate seien.

Unter allen Umständen bleibt es im höchsten Grade merkwürdig dass sich eine so sehr geringe Variabilität der in den verschiedenen Fällen, und wiederum der in den verschiedenen Organen des nämlichen Individuums nachzuweisenden Körner kundgibt. Diese geradezu erstaunliche Uniformität lässt sich wohl nur erklären, indem man eine vergleichsweise grosse Trägheit ihres Wachstums, eine bei Parasiten fast unerhörte Langsamkeit in ihrem Entwicklungsgange voraussetzt: eine Hypothese, die allein es einigermassen begreiflich erscheinen lässt, wie eine mit der Anwesenheit niederer pflanzlicher Organismen verbundene, durch deren fortschreitende Propagation destructiv werdende Organerkrankung gleichwohl einen so hohen Grad von Chronicität zu erreichen vermag, dass sie ein Monate, ja Jahre andauerndes Siechtum nach sich zieht.

Wie nun das endgültige Urteil über die systematische Stellung und die biologische Bedeutung der fraglichen Körner auch fallen mag, über die für den Pathologen massgebendste Seite der Angelegenheit herrscht schon heute kein Zweifel mehr: darüber nämlich, dass die Verbreitung des actinomykotischen Processes, die allmähliche Verheerung des Organismus durch dessen Erzeugnisse, aufs Innigste verknüpft ist mit dem wenngleich sachte genug vordringenden, dem exquisit schleichenden Umsichgreifen der Drusengebilde. Wo immer die characteristischen Producte der Neoplasie auftauchen — mag sich diese nun äussern in Gestalt von entzündlich-eitriger, von Granulations- oder von gewächsartiger Proliferation, stets sind sie nicht nur begleitet, nein, hervorgerufen durch die Anwesenheit der Körner: es hält also die Neoplasie, d. h. die Krankheit stets genau gleichen Schritt mit der Fähigkeit jener parasitären Organismen, sich fortzupflanzen und auszubreiten.

Für die Richtigkeit dieses Satzes, die strenge Gesetzmässigkeit in der Erscheinungen Folge werden die im folgenden Abschnitte niedergelegten experimentellen Erfahrungen neue Beweise liefern.

III. Transplantations- und Proliferationsfähigkeit.

Experimentelles.

Die Tatsache, dsss die Actinomykose des Rindes eine so häufig vorkommende Krankheit ist, liess den Versuch von Vornherein nicht aussichts-

los erscheinen, das Uebel von Tier auf Tier zu übertragen. Daneben musste sich, je mehr die fortgesetzte Untersuchung der in den actinomykotischen Neubildungen eingesprengten Körner deren pilzliche Natur bekräftigt hatte, um so lebhafter der Gedanke aufdrängen, dass sie die eigentlichen Träger der ersten Ansteckung sein und somit wohl auch die Medien darstellen möchten, mittelst deren es gelingen werde, von dem primär befallenen andere bis dahin gesunde Individuen zu inficiren.

Im Verlaufe der in diesem Sinne eingeleiteten Experimente hat sich für Kaninchen und Hunde nun freilich herausgestellt, dass die Geschwulstfragmente als Ganzes, wie die darin enthaltenen Pilze für sich allein in einem, wenn ich so sagen darf, chemisch reinen Zustande, die ihnen etwa innewohnende ansteckende Kraft keinesfalls so ohne Weiteres geltend machen, sondern dass zu einem positiven Effect, falls er überhaupt möglich, mindestens besondere begünstigende Umstände erforderlich sein würden: Bedingungen, die wir fürs Erste schon darum nicht künstlich zu schaffen vermögen, weil wir sie eben heute noch gar nicht kennen. Dagegen haben die Versuche für das Rind das nicht länger zu bezweifelnde bedeutsame Resultat zu Tage gefördert, dass die actinomykotische Substanz in toto, d. h. die Gewebsmasse sammt Körnern, bei gewissen Applicationsweisen fähig ist, in dem fremden Körper Wurzel zu schlagen, sich festzunisten und selbstständig weiter zu wachsen.

Ehe ich jedoch das Rind zum Gegenstande meiner Studien machte, sah ich mich durch äussere Rüchsichten, die Kostspieligkeit dieser Versuchstiere und die Schwierigkeit, sie Wochen und Monate hindurch zu hegen und zu erhalten, zunächst veranlasst, eine Reihe von Proben mit kleineren Haustieren zu wagen. Obgleich dieselben leider erfolglos ausgefallen sind, möchte ich doch auch darüber mit einigen wenigen Worten Bericht erstatten.

Während dieser im Ganzen mehr als 2 Jahre hindurch fortgesetzten Versuche ist Johne bemüht gewesen, die gleiche Frage beim Rinde zu entscheiden und hat sie, gestützt auf die erprobten Mittel und Wege eines Veterinär-Institutes, früher als ich einer positiven Entscheidung zuführen können[1]). Er fand, dass nach der Einbringung einer Portion freier Körner, sei es in das subcutane Gewebe, sei es in die Bauchhöhle, schon nach 1—2 Monaten kleinere oder grössere Geschwülste auftreten, die in unzweideutiger Weise auf ein inzwischen stattgehabtes Wachstum hinweisen und jeweils einen Complex der einstens transplantirten Drusen zum Mittelpuncte haben.

Obwohl also in Johne's Experimenten nicht die körnerhaltige Ge-

[1]) Centralblatt f. die med. Wissensch. 1880, No. 48. — Deutsche Zeitschr. f. Tiermedicin und vergleichende Pathologie, Band VII, S. 176ff.

schwulstmasse als Ganzes, sondern lediglich die isolirten Drusen, in destillirtem Wasser oder in Blut suspendirt, als Impfmedium gedient, und obwohl auch hinsichtlich der benutzten Methoden und Oertlichkeiten wesentliche Differenzen obgewaltet haben, er seinerseits nur die Folgen einer Uebertragung in Unterhaut- und Drüsengewebe, sowie in das Cavum abdominis studirt hat, so halte ich trotzdem eine Vergleichung seiner und meiner Experimente, die sich in gewissem Sinne gegenseitig ergänzen, wohl für zulässig und förderlich.

1. Fütterungen.

Ausgehend von dem Gedanken, dass die Ursache der Actinomykose wahrscheinlich auf einer „Verunreinigung" (Infection) von verletzten, vielleicht auch von gesunden Schleimhautflächen beruhen möchte, bemühte ich mich zuvörderst, den Einfluss zu erforschen, welchen die Einführung möglichst frischer, reich mit Körnern durchsetzter Geschwulststücke auf die Mucosa der Mundhöhle und des Verdauungstractus etwa hervorbringe. — So bekamen denn die verschiedenen Tierspecies je nach ihrer Körpergrösse ein- oder mehrere Male wiederholte Dosen davon zu kauen und zu verschlucken (20—600 Gramm) und zwar in dem Sinne ausgewählte Segmente, dass jedes einzelne stets eine gewisse Menge Körner einschliessen musste.

Die dargereichten Portionen bestanden teils aus Partikeln des fein zerhackten Neoplasma's selbst, teils aus den isolirten Körnern. Die letzteren erhält man, da sie unverhältnissmässig viel schwerer sind als die Bestandteile des eigentlichen Geschwulstparenchyms oder des darin angesammelten Eiters, ohne grosse Mühe, indem man den Tumor auswäscht und alsdann den Bodensatz ausschlämmt.

Alle diese Versuche endeten negativ, mochten sie nun bei Kaninchen, Hunden oder Kälbern angestellt worden sein.

Dieses Ergebniss stützt sich auf die Autopsie von 6 Kaninchen, die 20—80 Tage am Leben geblieben waren; von 6 Hunden, die 40 bis 420 Tage nach der letzten Application gestorben waren, und von 2 Kälbern, von denen das eine die [mehrere Tage hintereinander wiederholte und jedes Mal sehr reichliche Einverleibung 25, das andere 180 Tage überlebt hatte.

2. Impfungen.

Als Oertlichkeiten behufs Einbringung kleiner Geschwulstpartikeln oder der auf die soeben beschriebene Art ausgeschiedenen Körner habe ich teils die vordere Kammer oder das Cavum abdominis, teils das Unter-

haut- und Muskelgewebe, teils endlich die Schleimhaut der Mundhöhle, insbesondere das Zahnfleisch in Anwendung gezogen.

a) In die vordere Kammer.

Bringt man einem Kaninchen oder Hunde[1]) ein etwa stecknadelkopfgrosses Partikelchen einer ganz frischen Geschwulst vom Rindskiefer, oder statt dessen eine oder mehrere gröbere Pilzkörner in isolirtem Zustande in die vordere Kammer, so kann man aufs Schönste den Einfluss direct beobachten, welchen dieser Fremdkörper auf die Medien des Auges ausübt und welche Metamorphosen er seinerseits weiterhin erleidet.

Im Laufe der ersten Tage sieht man ihn mehr und mehr verhüllt und verschleiert werden von grauweisslichen, selten durch geringe Blutbeimengung zunächst rötlich gesprenkelte Ausschwitzungen: Fäden und Membranen, die sich rings um das Korn herumlegen und sich, nach den verschiedensten Richtungen hin ausstrahlend, zum Pupillarrande der Iris hinüberspannen. Jetzt erinnert das in dem Pupillarraume an mehreren dünnen Fädchen gleichwie aufgehängte Gebilde lebhaft an eine Spinne mit ihren feinen Füssen und Ausläufern. Vom Ende der zweiten Woche an beginnt sich das Dunkel allmählich zu lichten, indem jene Fäden immer dünner werden, einzelne wohl auch ganz abreissen und so die Pupille wieder freier werden lassen; zugleich aber der Fremdkörper selbst stetig kleiner, stets ausgesprochener kugelrund wird, ja in besonders günstigen Fällen sogar völlig verschwindet. Meist bleibt er wenigstens die ersten 2—3 Monate hindurch sichtbar, allein je länger, desto mehr zusammenschmelzend, so sehr, dass zuletzt die grösste Aufmerksamkeit von Nöten sein kann, um ihn überhaupt wieder aufzufinden.

Bei der mikroskopischen Untersuchung des bis zu dieser Stufe reducirten Fremdkörpers, der so ausgeheilten Inoculations-Iritis, findet man eine Reihe von fädigen Verbindungen oder lose in das Kammerwasser hineintauchenden Strängen, welche aus einem dichten, fein streifigen Gewebe, durchsetzt von grösseren und kleineren Rundzellen, bestehen und meist gefässlos sind. Zuweilen schliessen sie daneben Körnchen von Blutfarbstoff oder von schwarzem Pigment ein. Was das drusenhaltige Fragment anlangt, resp. das isolirte Pilzconglomerat, so lässt sich schon nach einigen Monaten Nichts mehr von seiner ursprünglichen Textur unterscheiden. Eine straffe faserige Masse, von erstarrten Exsudatlagen umhüllt, ist der einzige Ueberrest, innerhalb dessen nur ein oder einige wenige dunkele Flecken noch auf die Pilzeinlagerungen hinweisen. Letztere sind entweder ganz zusammengeschrumpft mit mehr und mehr

---

[1]) Beim Kalbe habe ich diese Localität noch nicht zu benutzen Gelegenheit gehabt.

verwischten Spuren der einst so typischen Configuration oder sie sind wohl auch der Verkalkung anheimgefallen.

Wir haben also als Folge der Einbringung derartiger Fremdkörper in den Kammerraum zuvörderst eine leichte exsudative Iritis zu gewärtigen, sodann die allmählich bis zur vollsten Unkenntlichkeit fortschreitende Einschrumpfung, begleitet von der Rückbildung — sei es Verdichtung, sei es Resorption — der entstandenen entzündlichen Producte. Von einer weiteren Entfaltung des Neoplasma-Bruchstückes ist hienach, selbst auf diesem für jede wucherungsfähige Substanz empfänglichsten Boden, so wenig die Rede, dass nicht einmal die notdürftigste Acclimatisation erreicht zu werden vermag.

b) In die Bauchhöhle.

a. Application von Tumor-Stückchen.

Sämmtliche bei Kaninchen angestellten Versuche sind, selbst wenn die Partikeln so früh nach dem Schlachten des Rindes, wie nur irgend möglich, — d. h. etwa $^1/_2$—2 Stunden post m. — eingebracht wurden, an dem Umstande gescheitert, dass stets eine diffuse Peritonitis darauf folgte mit rasch tödtlichem Ausgange.

Das Nämliche kann nun zwar bei Hunden ebenfalls passiren, allein gewöhnlich sah ich dieselben den Eingriff doch ohne grosse Mühe überleben. Die Fälle der ersteren Art, wo im Laufe der ersten 14 Tage eine allgemeine Entzündung des Bauchfells dem Leben des Hundes ein Ziel setzte, sind wenigstens insofern von einigem Interesse, als sie uns lehren, dass die Körner nach 12 Tagen zwar noch nachweisbar sind, aber in ihren Umrissen, ihrer ganzen Erscheinungsform etwas Verschwommenes und Unsicheres angenommen, vielleicht auch der Zahl nach sich vermindert haben. In den Fällen der zweiten Gruppe dagegen, d. h. denen, wo die Einführung nur eine leichte, dabei beschränkt bleibende Rückwirkung in loco nach sich gezogen hatte, liess sich bereits nach 90, vollends jedoch nach 172 Tagen keine Spur von den Körnern mehr entdecken. Das Einzige, was auf die frühere Operation hinzuweisen vermag, ist eine Reihe strangförmiger, ausgesprochen schiefrig gefärbter Verwachsungen zwischen der vorderen Bauchwand einerseits und der Milz, sowie dem grossen Netze andererseits: aber weder von den eingepflanzten Tumorpartikeln, noch von den Pilzen selbst war irgend eine greifbare Spur zurückgeblieben.

An Kälbern habe ich 7 einschlägige Versuche vorgenommen.

Bei 5 davon wurde unter allen antiseptischen Cautelen die Bauchhöhle mittelst eines 3—4 Ctm. langen Schnittes eröffnet und durch die klaffende Wunde eine Reihe (gewöhnlich 1 Dutzend) würfelförmiger Stücke

eingeschoben von etwa 1 Ctm. im Quadrat, die einem $^1/_2$, höchstens 2 Stunden zuvor geschlachteten Ochsen entstammten.

In 2 Fällen ferner wurde mittelst des von mir angegebenen Transfusionsapparates durch eine kleine Stichöffnung eine Kochsalzsolution eingegossen, in welcher zahlreiche Flocken und Fetzen lockeren Tumorgewebes suspendirt waren: beide endeten nach wenigen Tagen letal in Folge ausgedehnter fibrinös-eitriger Peritonitis.

Das gleiche Schicksal traf 2 jener ersten 5 Kälber, während bei den 3 überlebenden ein so unzweideutiges positives Resultat erzielt wurde, dass ich nicht umhin kann, den bei diesen beobachteten Verlauf eingehend darzulegen.

I. Einbringung von 12 ganz frischen Geschwulstwürfeln in die Bauchhöhle eines Kalbes. Locale peritonitische Erscheinungen in der Umgebung der Operationswunde mit nachfolgender Ausstossung der starken Hälfte der geimpften Stücke. Tod nach 26 Tagen an Erschöpfung und frischer Lobulär-Pneumonie.

Sectionsbefund. Mehrere abgesackte peritonäale Exsudate, Reste der brandig zerfallenen Gewächs-Fragmente umschliessend. **Entwickelung mehrerer selbstständiger Knoten in der Umgebung des Magens und der Harnblase.**

Einem etwa 8wöchentlichen Kalbe wird am 4. December 1881 Nachmittags 1 Uhr der Bauchschnitt gemacht und 12 würfelförmige Stücke eines Knotens vom Unterkiefertumor eines vor $1\,^1/_2$ Stunden geschlachteten Ochsen in die Bauchhöhle eingeführt. Jedes Segment hat etwa $1\,^1/_2$ Ctm. im Quadrat und enthält zahllose gelbliche Flecken, bedingt durch verfettete Eiter- und Körnchenzellen und viele zwischeneingestreute Pilzdrusen. Am 8. December und im Laufe der nächsten Tage entleeren sich aus der unterdessen erweiterten Bauchwunde 7—9 der ins Abdomen versenkten Würfel in einer äusserst missfarbigen und stinkenden Beschaffenheit.

Während sich die Bauchwunde, obwohl gut granulirend, fort und fort vergrössert durch progrediente Unterminirung der Geschwürsränder mit nachherigem Zerfall, nehmen Fresslust und Kräfte des jungen Tieres zusehends ab und am 30. December geht es erschöpt zu Grunde.

Section am 30. December, 26 Tage nach der Impfung:

Der Grund der schwach granulirenden Bauchwunde wird gebildet von dem Psalterteile des Magens, welcher durch eine Reihe vascularisirter Pseudomembranen ringsum an den Geschwürsrand fixirt ist. Innerhalb dieser Stränge und Bänder bemerkt man 5 graugelbe, gallertige Knoten, die den Umfang eines Kirschkerns erreichen. Aehnliche, aber kleinere zeigen sich zur Seite und auf der hinteren Wand der Harnblase, die ersten beiden haselnuss-, der letztere kaum erbsengross. Ausserdem stösst man an der vorderen Fläche des Magens und sodann am Fundus der Gallenblase auf je einen kleinapfelgrossen Herd, der in ein einem dünnen, grauen Fluidum von missfarbiger und stinkender Beschaffenheit eine Menge Gewebsfetzen suspendirt enthält, offenbar die Reste der brandig zerfallenen Geschwulststücke. Diese teils flüssigen, teils breiigen Bestandteile sind umschlossen von einem ziemlich derben Sacke, dessen Innenfläche mannichfach uneben ist durch bröckelige Auflagerungen von ähnlich verdächtigem Aussehen. — Die übrigen Bauchorgane ganz normal.

Auch die Eingeweide der Brust- und Schädelhöhle erweisen sich als frei von Störungen, ausgenommen die beiden Lungen. In beiden Oberlappen nämlich

bemerkt man ausgedehnte atelectatische Partien; im rechten überdies eine Menge frischer, grauroter Hepatisationen, die als unregelmässig begrenzte, graurötliche Herde über die blauschwarze Grundlage prominiren.

Bei der mikroskopischen Betrachtung ergiebt sich, dass die zuletzt erwähnten grossen Säcke in der Bauchhöhle von einem sehr verdickten, an der Innenfläche körnig-höckerigen Peritonäum umschlossen werden, also abgekapselte Exsudate darstellen. Demgemäss sind sie zunächst von den Trümmern der in Auflösung übergegangenen Würfel erfüllt; innerhalb dieser morschen Fetzen gelingt es da und dort noch deutlich, die Rasen und Drusen zu unterscheiden. Sodann enthalten sie massenhafte, teils flüssige, teils zellige, teils geronnene, fibrinöse Ausschwitzungen, welche ihrerseits wieder zerbröckelnd den Detritus vermehren, die Trübung des Fluidums immer undurchdringlicher werden lassen. — Die vergleichsweise kleinen Herde in der Magen- und in der Blasengegend bestehen ganz aus einem fleischig-markigen, graurötlichen Gewebe, in welchem schon mit dem blossen Auge zerstreute gelbliche Flecken von etwas lockrerer Beschaffenheit zu erkennen sind. Ihrer Zusammensetzung nach stimmt ebensowohl die Hauptmasse ganz mit den jungen, zellenreichen Partien der primären Neubildung vom Unterkiefer überein, als auch andererseits die gelben Stellen, in deren Mitte jeweils ein Complex von Actinomyces-Drusen eingebettet ist, umhüllt von Eiter- und Körnchenzellen.

II. Einbringung von 10 Würfeln eines Kiefertumors vom Rinde, der nach dem Schlachten 30 Stunden im Kühlen gelegen hat, in die Bauchhöhle eines Kalbes. Peritonitische Reizerscheinungen an mehreren Stellen, wiederholt exacerbirend, mit nachfolgender successiver Ausstossung der Mehrzahl der eingeführten Stücke. Fortschreitende Verkleinerung der Operationswunde und der sich daran schliessenden Fistelgänge. Plötzlicher Tod nach 60 Tagen während der Injection von Actinomykosis-Bröckeln in die Vena jugularis.

Sectionsbefund. Mehrere abgesackte, mit jauchigem Brei gefüllte Exsudathöhlen in der Umgebung des den Grund der Bauchwunde bildenden Magens. Zeichen einer fast allgemeinen, unter Bildung vieler strangförmiger Adhäsionen geheilten Peritonitis. **Innerhalb der Pseudomembranen 63 grössere und kleinere gallertig-markige Knoten mit den characteristischen Körnereinsprengungen in zellenreicher Grundlage.**

Am 15. October 1880 werden einem etwa 8wöchentlichen Kalbe 10 würfelförmige Stücke von dem Unterkiefer eines Rindes, der allerdings bereits 30 Stunden im Kühlen gelegen hatte, nach der gewohnten Methode in die Bauchhöhle eingeschoben. Antiseptik; doppelte Nat.

Als am 18. October ein Teil der Näte entfernt wird, schiesst aus der Oeffnung eine Menge sehr dünner, grauer Flüssigkeit hervor, welche missfarbig und äusserst stinkend ist. Danach reinigt sich die bis dahin äusserst trübe aussehende Wunde mehr und mehr. Am 3. November ergiesst sich abermals eine ganz ähnliche Jauche aus einem tiefen, in schräger Richtung nach hinten und unten führenden Fistelgange und ebenso am 7. November. Derselben sind auch jetzt wiederum mancherlei morsche Fetzen und Bröckel von gleich hässlicher Beschaffenheit beigemengt. Erst vom 13. November ab zeigt die Wunde dauernd ein befriedigendes Verhalten, indem sie nunmehr gut granulirt und sich zusehends verkleinert.

Im Laufe einer am 13. December vorgenommenen Einspritzung einer Emulsion von Actinomykosis-Bröckeln in die Vena jugularis geht das Tier plötzlich zu Grunde.

Sectionsbefund. Die Organe der Brust- und Schädelhöhle sind ohne

Abweichung, ausgenommen eine Reihe dunkelroter, teils blutig angeschoppter, teils atelectatischer Stellen in beiden Lungen.

Bei der Eröffnung der Bauchhöhle stösst man dicht unter der alten Operationswunde auf mehrere abgesackte Ansammlungen eines missfarbigen, stinkenden Breies innerhalb umfänglicher, mehr und mehr ausgeglätteter Höhlen von Wallnuss- bis Apfelgrösse. Ausserdem sieht man eine grosse Zahl fadiger und membranöser Stränge das Cavum abdominis durchziehen und sich von der Bauchwand zu Magen und Netz, von diesen auf Leber, Milz und Zwerchfell und wiederum von jedem der letzteren wechselsweise auf das nächst gelegene, in äusserst vielgestaltiger Weise hinüberspannen. Teils auf der Serosa der genannten Organe, teils innerhalb der Adhäsionen, welche sie mit einander verbinden, bemerkt man eine Unzahl graurötlicher, fleischiger Herde, deren Umfang von dem eines Hirsekornes bis zu dem einer Kirsche variirt und deren Gestalt kugelig oder elliptisch ist. Umgeben von einer dicken, schwieligen Kapsel mit leicht milchig getrübter Serosa sind sie im Innern bedeutend weicher und saftiger, bald speckig-markig, bald sogar gallertig. Die Schnittfläche lässt an jedem deutlich eine Reihe von Spalten und Grübchen unterscheiden, aus denen ein dicker Eitertropfen, untermischt mit einigen Körnern, hervorzudringen pflegt. Die ansehnlichsten derartigen Knoten sitzen in den Membranen der Regio epigastrica, die kleinsten, die an Consistenz am meisten an fibröse Tuberkel erinnern, auf der Milzkapsel: im Ganzen zählt man 63 solcher Tumoren.

Der mikroskopische Befund stimmt insofern wesentlich mit dem von I. geschilderten überein, als auch hier die Mehrzahl der Herde den typischen Bau der actinomykotischen Neubildungen aufweist. Daneben verdient jedoch hervorgehoben zu werden, dass manche gerade der kleinsten nichts Anderes wahrnehmen lassen, als ein aus zerfallenem Eiter und Detritus bestehendes Centrum, umhüllt von einer dicken, schwieligen Kapsel. Innerhalb jener Trümmermasse gelingt es keineswegs ausnahmslos, Drusenreste zu entdecken.

Ebenso ist es in dem vorliegenden Falle ungleich mühsamer, als in dem vorigen, in dem Inhalte der abgesackten Peritonäalexsudate noch die Ueberbleibsel der Würfel, insbesondere einzelne der Körner aufzufinden, welche durch die Auflösung jener frei geworden sind.

III. Einschiebung von 12 ganz frischen Geschwulstwürfeln bedeutend geringeren Kalibers in die Bauchhöhle eines etwa 8wöchentlichen Kalbes. Geringfügige Störungen im Wundverlauf.

7 Tage danach Uebertragung von ganz frischen Geschwulstpartikeln unter die Haut der linken Unterkiefergegend[1]). Eröffnung der letzteren Wunde wegen starker Schwellung in der Nachbarschaft: Entleerung von Eiter und zerfallenem Impfmaterial.

99 Tage nach der ersten, 92 nach der zweiten Operation erneute Einbringung von ganz frischen Partikeln unter die Haut der rechten Halsgegend. Günstiger Wundverlauf.

Bei völliger Euphorie freiwilliger Tod durch Verbluten 7 Monate (210 Tage) nach dem ersten Eingriffe.

Sectionsbefund. Fast geheilte Peritonitis vasculosa adhaesiva. **Zahlreiche grosse (21) und viele kleine, fleischig-speckige Knoten im Netz, den**

[1]) Mit Rücksicht auf diese gleichzeitige Impfung in das subcutane Gewebe wird dieses Experiment im folgenden Abschnitte (S. 84) wiederholte Erwähnung zu finden haben.

Pseudomembranen zwischen den verschiedenen Eingeweiden, sowie auf und in der Serosa der meisten Abdominalorgane.

Mehrere grössere und viele kleine Geschwulstknoten im subcutanen und intermusculären Gewebe der rechten Unterkiefer- und Halsgegend.

Zahlreiche grössere und kleinere, bis miliare Herde in beiden Lungen, einzelne central erweicht.

Am 13. Januar 1881 werden einem etwa achtwöchentlichen Kalbe 12 haselnussgrosse [1]) Stückchen von der Unterkiefergeschwulst eines $2^1/_4$ Jahre alten Rindes in die Bauchhöhle eingebracht. Das spendende Tier war höchstens $^1/_2$ Stunde zuvor geschlachtet worden. Antiseptik; doppelte Nat. — Als am 19. Januar einige Näte entfernt werden, entleert sich nur eine geringe Menge eines trüben und missfarbigen, aber dicklichen Eiters.

Da das Tier frisch und munter aussieht und fortwährend grosse Fresslust verrät, so werden ihm am 21. Januar eine Reihe von Bröckeln und Granulationen aus einem sehr körnerreichen Unterkiefertumor eines $1^1/_4$ Stunden zuvor getöteten Ochsen unter die Haut der linken Submaxillargegend eingeschoben. Allein es stellt sich danach eine so starke Schwellung der Hauträuder und der Nachbarschaft weithin ein, dass die Näte am 4. Tage gelöst werden müssen. Jetzt entleert sich eine grosse Menge dünnen Eiters, untermischt mit den Trümmern des zerfallenen Impfmaterials und necrotisch abgestossenen Fasciengewebes. Darauf nimmt auch diese Stelle ein befriedigendes Aussehen an und granulirt nach wenigen Tagen ebenso schön wie die Bauchwunde.

Abermals werden ihm am 21. April 1881 mehrere Bröckel eines kaum 1 Stunde zuvor geschlachteten Rindes in das subcutane und intermusculäre Gewebe der rechten Regio cervicalis eingebracht [2]). Zwar gesellt sich auch hiezu eine beträchtliche Schwellung, welche rasch die ganzen seitlichen Halspartieen überzieht. Allein eine kleine Oeffnung am unteren Wundwinkel genügt, um den spärlich angesammelten Eiter zu entleeren und so darf darauf gerechnet werden, dass wenigstens das Gros der transplantirten Fragmente zurückgeblieben sei. — Die Wunden heilen allmählich zu; das Kalb frisst reichlich und gedeiht vortrefflich.

Mitten im vollsten Wohlbefinden wird es am Morgen des 12. August durch Verbluten getötet.

Sectionsbefund. Guter Ernährungszustand. Fettgewebe verhältnissmässig reichlich; Musculatur kräftig. Bauch sofort stark aufgetrieben.

Die einstigen Wunden am rechten Unterkieferwinkel und an der rechten Halsseite verraten sich noch durch einige ganz beschränkte erodirte Stellen, die mit schlaffen Granulationen besetzt sind, neben einem System tiefer strahliger Narben von beträchtlicher Ausdehnung. Die Haut ist hier fast durchweg unverschieblich, mannichfach uneben und aufgeworfen, dabei derber anzufühlen. Beim Ablösen derselben zeigt sich in diesem ganzen Bereich eine sehr dichte weisslich-speckige Beschaffenheit des subcutanen Gewebes, in welches eine Menge kleiner rundlicher Knötchen, gewöhnlich nesterweise zusammenstehend, eingelagert sind. Ihr Umfang schwankt von dem eines Stecknadelkopfs bis zu dem einer starken Erbse. Sie bestehen aus einem dichten Fasergewebe mit einem weicheren, bald fleischigen, bald mehr bröckelig-eitrigen Centrum. An diese kleinen Herde schliessen sich etwas unter-

---

[1]) Im Hinblick auf die früheren Erfahrungen wurde ein wesentlich kleineres Kaliber für die Segmente gewählt.

[2]) Gleichzeitig wurde eine Reihe kleiner Geschwulstfragmente, in Kochsalzlösung suspendirt, in die rechte Vena jugularis eingespritzt (Näheres darüber siehe Seite 80).

halb des Kieferwinkels mehrere — 10 — bedeutend ansehnlichere und zugleich rein fleischige an, die über kirschkerngross sind, nur eine ganz zarte Kapsel besitzen und in der graurötlichen Grundlage einige gelbliche Flecken erkennen lassen. Zwei darunter sind oberflächlich ulcerirt und stellen die Basis der oben erwähnten kleinen Granulationsflächen dar. Aehnliche aber etwa nur erbsengrosse Herde nimmt man zerstreut inner- und unterhalb des mächtigen Hautmuskels wahr, welcher sich über die seitliche Halsgegend hinüberspannt; sie sind rings von einer Art Kapsel abgeschlossen und von sehnig entarteter Fleischsubstanz umsäumt. Auf dem Durchschnitt gewähren sie ein Bild, welches zwischen den beiden soeben geschilderten annähernd in der Mitte steht. Die tieferen Teile sind durchaus frei. In der seitlichen Halsgegend rechts ergibt sich ein ganz ähnlicher Befund: die Zahl der Knoten ist hier zwar kleiner — 5 vom Umfang einer Kirsche und eine Reihe etwa erbsengrosser —, aber das Verhalten zu den Nachbarteilen und die Beschaffenheit der Schnittflächen ist in allem Wesentlichen übereinstimmend.

Bei der Eröffnung der Bauchhöhle zeigen sich sehr zahlreiche Verwachsungen zwischen der vorderen Bauchwand einerseits, dem Magen und dem Netze andererseits in Gestalt von bald kurzen, bald fadig-strangförmigen Membranen, innerhalb welcher da und dort derbe, graurötliche Knoten sichtbar werden. Die Mehrzahl dieser gemeiniglich erbsen- bis kirschgrossen Gebilde besitzt eine ganz abgerundete, glatte Oberfläche, eine kugelig-elliptische Gestalt und eine sehr dicke speckige Kapsel. Die Innenfläche derselben ist eigentümlich körnig-runzlich, blass graugelb und dem Inhalte lose anliegend, welcher aus einem zähen, schwefelgelben Brei besteht. Innerhalb des letzteren unterscheidet man zahlreiche, sandartig harte Körner von höchstens Stecknadelkopfgrösse. Die Minderzahl ist gleichartiger und setzt sich aus einer nur von einer zarten Hülle umgebenen, fleischig-markigen Masse zusammen. In deren graurötliche Grundlage sind bald hier, bald da einzelne gelbliche Stellen von weicher, bröckliger Beschaffenheit eingestreut.

Aehnliche Knoten finden sich im Netze und in den mancherlei neuen Verbindungen, welche sich zwischen den einzelnen Eingeweiden unter sich, wie zwischen ihnen und der vorderen Bauchwand hergestellt haben und besonders im Becken so dicht und mannichfaltig sind, dass dessen Organe nur ganz unvollständig zur Anschauung gelangen; ebensolche ferner am Darme, und zwar an dessen freiem Rande, wo sie dann von Aussen nur eine Auftreibung der Wand darzustellen scheinen, sowie spärlicher am Mesenterium und auf dem serösen Ueberzuge von Leber, Milz und Zwerchfell. Je umfänglicher sie sind — bis etwa wallnussgross — desto dicker und starrer ist die Kapsel, desto fester der sie füllende Brei, desto ausgesprochener eine missfarbige und stinkende Beschaffenheit des letzteren. So zählt man denn etwa 30 über erbsengrosse und noch viele kleine Tumoren, welche mit der Serosa zuweilen so eng verbunden sind, dass sie nur bei sorgfältigem Zuschauen als linsengrosse Flecken entgegentreten, rings von lebhaft vascularisirten Zotten und Auswüchsen umsäumt.

Die Bauchorgane an und für sich selbst völlig normal; nur am freien Rande des linken Leberlappens und am oberen Pole der Milz greift je ein mehr als kirschgrosser Knoten über die Kapsel hinaus und drängt sich etwas in das Parenchym vor.

Alles in Allem fanden sich sonach in der Bauchhöhle 21 über kirschgrosse und zahllose kleine Tumoren; in der Unterkiefer- und Halsgegend ca. 18 bohnengrosse und darüber, sowie ebenfalls viele kleine.

Brusthöhle. Lage der Organe normal. Pleura durchweg glatt, lässt vielfach graugelbe, fleischige Knötchen hindurchschimmern, deren Umfang von Hirsekorn- bis Kirschgrösse schwankt. Ihre graurötliche Schnittfläche ist gleichmässig

derb, hie und da unterbrochen durch gelbgrüne Einsprengungen von weicherer Beschaffenheit (s. S. 86).

Mikroskopischer Befund. Die grösseren Tumoren in der Bauchhöhle besitzen eine Kapsel, welche in ihren äusseren Schichten aus einer rein sehnigen, starren Substanz, in den inneren aus dichtem Granulationsgewebe besteht und enthalten einen Brei aus fettig zerfallenen Eiter- und Körnchenzellen, reichlichem Detritus und ziemlich vielen, grossenteils verkalkten Pilzdrusen. Ebenso ist auch die granulirte Schuttmasse da und dort mit Kalksalzen imprägnirt.

Im lebhaftesten Gegensatze hierzu zeigen die kleinen, etwa linsen- bis erbsengrossen Knoten einen fast durchaus gleichartigen Bau, indem sie sich aus einer zarten Grundlage streifig angeordneter, selten gekreuzt verlaufender Faserzüge und zahllosen kleinen Rundzellen zusammensetzen. Letztere sind aufs dichteste nebeneinandergelagert, so dass nur bei feinsten Schnitten jene Gerüstbestandteile zur Anschauung gelangen und von einem erstaunlich uniformen Character: eine kugelrunde Zelle, mit sparsamem Protoplasma versehen und von einem unverhältnissmässig grossen, runden Kerne eingenommen, reiht sich in stetem Einerlei an die andere — Elemente, deren Musterbild hinsichtlich der Gestalt, wie der Anordnung wir auf physiologischem Gebiete in der Structur der Follikelsubstanzen zu erblicken haben, auf pathologischem in den „lymphatischen Neubildungen“ oder den „Granulationsgeschwülsten“. Speciell im Hinblick auf den Vergleich mit letzteren bleibt indess hervorzuheben, dass die in Rede stehenden Tumoren ganz auffallend arm an Gefässen sind.

In der so beschaffenen Grundlage stösst man in gemessenen Abständen auf unregelmässig, aber scharf begrenzte Lücken und Hohlräume — den gelblichen, bröckeligen Stellen entsprechend — die mit einer Zellen- und Körnchenmasse in mehr oder weniger vorgeschrittenem, moleculärem Zerfall gefüllt sind und im Centrum jeweils eine mächtige Scholle enthalten, ein Conglomerat von grossenteils verkalkten Pilzdrusen. Letztere zeigen nach der Aufhellung in Säuren eine fein-fadige Grundlage und in der peripheren Zone den characteristischen Kranz von Zapfen und Kolben, ganz wie die vom Originaltumor geschilderten.

Die am rechten Unterkieferwinkel und der seitlichen Halsgegend befindlichen Knoten stimmen in ihrer Mehrzahl ganz mit den letztbeschriebenen überein, sind äusserst reich an kleinen, monoton nebeneinanderlagernden Rundzellen, zwischen welchen nur gegen die Randschicht hin die faserige Grundlage ausgesprochener hervortritt. Die körner- und detritus-haltigen Spalten fehlen auch hier nicht; indess ist der Inhalt seltener verkalkt und wenn überhaupt nur spurweise. Die exulcerirten, direct nach Aussen geöffneten Herde tragen eine dünne, gefässreichere Oberschicht, sind aber schon unmittelbar darunter wieder von der gewohnten Zusammensetzung. Die grösseren Herde unterscheiden sich von diesen lediglich insofern, als ihr Gerüst stärker entwickelt und ihre Kapsel unvergleichlich viel dicker und faseriger ist.

Die Geschwülste in den Lungen sind verhältnissmässig dichter und ihre faserig-streifige Grundlage ausgesprochener; die darin eingestreuten Zellen zwar in weit überwiegender Menge ebenfalls rundlich, daneben aber auch elliptisch und spindelförmig. Im Inneren jeder einzelnen stösst man auf eine grössere und gewöhnlich noch mehrere kleinere, breiig-weiche Stellen, welche Eiterkörperchen, Körnchenmassen und Drusen enthalten. Letztere zeichnen sich durch einen sehr beträchtlichen Umfang und durch eine elliptische, auch wohl unregelmässige, verzogene Gestalt aus, wie sie den Körnern sonst durchaus nicht zukommt: Erscheinungen, welche auf ein secundäres Wachstum der Pilze selbst am Orte der Verschleppung hindeuten, neben der Zunahme der Tumorsubstanz. Im

Uebrigen bieten die Körner nichts von dem gewohnten Verhalten Abweichendes, ausser einer etwas breiteren, gedrungeneren Erscheinungsform der an der Peripherie hervorstarrenden sehr zahlreichen und scharf ausgeprägten Zapfen und Keulen. Das benachbarte Parenchym ist in geringer Breite teils comprimirt und absolut oder relativ luftleer, teils locker hepatisirt in Folge einer unvollkommenen Ausfüllung der Alveolen mit Rundzellen von wechselndem Kaliber.

β. Mit freien Pilzkörnern.

Die mit freien Körnern bei Hunden angestellten Versuche stehen im vollsten Einklange mit den oben auf S. 76 mitgeteilten, insofern auch hier schon nach 45—80 Tagen nirgends mehr etwas von den Elementen einer sehr dichten Emulsion anzutreffen war. Obwohl also Dutzende, ja Hunderte von Drusen in die Bauchhöhle eingespritzt worden, liess sich nach einer längeren Frist gleichwohl keine Spur mehr davon wiederfinden. In dem einzigen Falle, wo ich noch eine grössere Zahl zu entdecken vermochte — nach 33 Tagen — waren sie bereits im Originaltumor verkalkt gewesen. Es ist höchst wahrscheinlich, dass sie gerade dieser Eigenschaft eine grössere Widerstandsfähigkeit gegenüber der Resorptionsarbeit der Netz- und Bauchfellgefässe verdankten. So möchte ich denn glauben, dass wir, ungeachtet jenes so frühen Zeitpunctes eigentlich einer weit geringeren Menge von Körnern, ja vielleicht gar keinen mehr hätten begegnen dürfen, wenn nicht durch jenen zufälligen Umstand ihre Fremdkörper-Natur eine Abschwächung erfahren gehabt, so dass sie dem sie tragenden Substrat, dem Bauchfell, mehr adaequat geworden wären.

Erwägt man nun eben jenen besonderen Umstand, die Verkalkung, so bedarf es kaum der ausdrücklichen Hervorhebung, dass von diesen Körnern progressive Erscheinungen in keiner Weise ausgegangen waren, sondern dass sie als fest eingekapselte, absolut reizlose Gebilde eine dem unvorbereiteten Auge nur allzu leicht entgehende Einlagerung im Peritonaeum darstellten.

c) Transplantation unter Haut oder Schleimhaut.

Das zu diesem Zwecke eingeschlagene Verfahren war, zunächst für die äussere Haut, Folgendes: Durch eine kleine Hautwunde wird eine Reihe möglichst frischer Tumorstückchen vom Kiefer des Ochsen [1]) mittelst einer langen Pincette so unter die Haut geschoben, dass sie so weit als irgend tunlich entfernt von der Schnittstelle zu liegen kommen. Zuweilen wird auch der Versuch gemacht, die Partikeln an jenem ent-

[1]) In allen Fällen bis auf einen, wo vom Menschen stammendes Material benutzt werden konnte, habe ich nur Geschwulstteile des Ochsen in Anwendung gezogen.

legenen Puncte tiefer in das Gewebe hineinzudrängen, sie also, sei es in Fett-, sei es in Muskelgewebe zu versenken.

Von Schleimhäuten wurde nur die der Mundhöhle, vor Allem das Zahnfleisch in Angriff genommen. Durch Ablösen desselben dicht am Zahnrande mittelst eines starken Messerchens oder eines Meissels wird der Knochen blossgelegt und dessen freie Fläche überdies mehrmals mit einer Reihe von Bohrlöchern versehen, als Aufnahme-, vielleicht Brutstätten für die anzusiedelnden Geschwulstfragmente. Nachdem dann einige lockere Fetzen oder etwas Brei, sei es in diese kleinen Gruben, sei es einfach unter Zahnfleisch und Periost hineingeschoben worden ist, werden die Weichtheile wieder angelegt und durch feine Catgutnähte fixirt. Allein nur allzu leicht lockert sich die künstlich hergestellte Verbindung, Mundflüssigkeiten und Speiseteile dringen in die neue Höhle ein und zugleich mit ihnen wird das transplantirte Material hinweggeschwemmt.

α) Mit Tumorstückchen in toto.

In der Tat endigten mehrere derartige Versuche bei Hunden resultatlos, darunter einer, wo das Tier nach jenem kleinen Eingriffe noch 600 Tage gelebt hatte. Sieht man ab von den unvermeidlichen Exfoliationen oberflächlicher Lamellen des Kiefers und von leichten, entzündlich-hyperplastischen Erscheinungen am Perioste, so hatte die Impfung gar keine Wirkung gehabt, sondern lediglich eine umschriebene Einsenkung an der Corticalisfläche zurückgelassen.

Ganz anders verhält sich auch hier das Kalb. Bei dem ersten Versuchstier war der Erfolg allerdings noch doppelsinnig, insofern die kleine Eiterhöhle unter dem Zahnfleische des Oberkiefers zwar Körner enthielt, aber in so geringer Menge und die einzelnen so unscheinbar, dass sie blos als die verkümmerten Ueberbleibsel der vor 30 Tagen eingebrachten Partikeln gelten konnten. In dem zweiten Falle dagegen, dessen Protocoll bereits auf S. 79 (No. III) vollständig wiedergegeben ist, hatte sich sowohl an der ersten, wie der zweiten Impfstelle, im subcutanen und intermusculären Gewebe der Unterkiefer-, wie der Halsgegend eine ganze Reihe von Knoten entwickelt, die offenbar weit umfänglicher waren als die kleinen vor 210, resp. 110 Tagen daselbst versenkten Keime. Und wenn auch keine so reichliche Vermehrung der Pilzdrusen zu Stande gekommen zu sein scheint, dass man schon heute mit absolutester Sicherheit von Wachstums- und Vermehrungserscheinungen der Körner selbst zu sprechen berechtigt wäre, so kann doch darüber keinenfalls mehr ein Zweifel obwalten, dass jene Partikelchen in toto die Anregung zu selbständigen Neoplasien von ansehnlichem Umfange gegeben haben.

Um eben darüber ins Klare zu kommen, ob den Körnern schon an und für sich allein eine derartige Fähigkeit innewohne, oder nur im Verein mit dem sie bergenden Neugewebe, unternahm ich eine weitere Versuchsreihe

β) Mit isolirten Körnern.

Hierzu habe ich bis jetzt erst Kaninchen und Hunde, noch keine Kälber verwenden können. Im Einklange mit der oben berichteten Unempfänglichkeit der genannten Tiere gegenüber der Application gröberer Tumorstückchen blieb auch jede eigenartige Reaction aus, wenn freie Körner unter das Zahnfleisch oder die Haut gebracht wurden.

Trotzdem die Beobachtung sich über einen Zeitraum von 33, resp. 156, 165 und 170 Tagen erstreckte, fehlte nicht nur jede Spur von Neubildung, sondern es war nicht einmal eine Spur der vormals eingebrachten Körner mehr nachzuweisen: ein Ergebniss, das mich zuerst im höchsten Grade in Erstaunen versetzte und einen Augenblick den Verdacht wachrief, ob denn die benutzten Pilzkörner wirklich auch noch lebende Organismen, nicht etwa bereits abgestorben gewesen seien.

Ebenso negativ fiel ein beim Hunde angestelltes Experiment mit Körnern aus, welche vom Menschen herstammten, aus den Fistelgängen am Rücken von Barunke entnommen waren (vgl. Fall IV, S. 25). Auch hier war 470 Tage danach nicht das leiseste Anzeichen einer adaequaten Reaction wahrzunehmen.

3. Injection in das Blutgefässsystem.

Die directe Einführung von Geschwulst-Bestandteilen in den Kreislauf durfte schon nach unseren sonstigen Erfahrungen wohl als der rascheste und sicherste Weg zu einer allgemeineren Verbreitung des pathogenen Agens und damit zur etwaigen Erzielung eines Infectionsherdes da oder dort betrachtet werden. Es kam nun aber die Tatsache hinzu, dass wir im menschlichen Körper so unzweideutige Anzeichen einer Propagation der Actinomykose gerade auf den Blutgefässbahnen kennen gelernt hatten, dass die Erzeugung von Metastasen mittelst Injection in das Venensystem doppelt aussichtsvoll erscheinen musste. Hatten wir doch in unserem Falle 3 (Frau Deutschmann, S. 18) nicht nur einen gewaltigen Tumor in der Höhle des rechten Vorhofes getroffen, der die unverkennbaren Merkmale eines verschleppten darbot, sondern es war uns dort auch gelungen, in einer knopfförmig ins Venenlumen vorspringenden Wucherung den Herd und Ursprung jener Metastase aufs directeste zu demonstriren. Es bot somit der Versuch mehr als ein abstractes, ein höchst reales Interesse, die am menschlichen Körper bereits nachgewiesene

Ansiedelungs- und Vermehrungsfähigkeit der actinomykotischen Wucherung beim Tiere künstlich zu erproben.

Das Hauptaugenmerk nimmt auch hier die Methode in Anspruch, welche in innigster Anlehnung an das experimentum naturae den in jenem Falle 3 geschilderten Vorgang einfach nachahmt, die Injection

α) Von Tumorstückchen in toto.

Dieselben wurden als etwa linsengrosse Flocken in defibrinirtem Blute des nämlichen Individuums oder in Kochsalzlösung suspendirt und in die Vena jugularis langsam eingeführt. Bei dem einzigen Kalbe, welches diesen Eingriff längere Zeit überlebte, wurde der Tod 110 Tage danach durch künstliche Verblutung herbeigeführt. Hier fanden sich denn, wie aus dem oben (S. 81) auszugsweise wiedergegebenen Protokolle erhellt, zahlreiche Knoten im Parenchym beider Lungen, Alles in Allem 27, von denen kein einziger zu einer Eiterung oder Abscedirung Anlass gegeben oder, wenn auch nur in den nächst anstossenden Schichten, nennenswerte entzündliche Erscheinungen angeregt hätte. Der erstaunlich reizlose Character der Herde ergab sich jedoch am evidentesten an denjenigen Stellen, wo sie dicht unter der Pleura sassen, gleichwohl aber weder das Lungen-, noch das Serosagewebe die geringsten Zeichen der Mitleidenschaft aufwies: eine entzündungs- oder gar eitererregende Wirkung kann ihnen als solchen sonach durchaus nicht zugesprochen werden, sondern lediglich eine selbst den indifferentesten Fremdkörpern zukommende Eigenschaft: nämlich die, im unmittelbarsten Anschluss an die peripherische Zone eine beschränkte reactive Entzündung hervorzurufen, welche sich alsbald im Sinne der Verdichtung und Einkapselung zurückzubilden strebt.

Was nun die Knoten selbst anlangt, so schwankt deren Umfang von dem eines Stecknadelkopfes bis zu dem einer kleinen Kirsche. Alle bestehen aus einer graurötlichen, fleischigen Substanz, welche ihrem mikroskopischen Verhalten nach so vollständig mit dem Primärtumor, sowie mit jenen im subcutanen und intermusculären Gewebe erzielten Secundär-Neoplasmen übereinstimmt, dass es nur früher Gesagtes wiederholen hiesse, wenn ich den Bau der vorliegenden Neubildungen noch besonders schildern wollte. Im Innern freilich fehlt es auch bei diesen Lungenherden nicht an Zeichen der Erweichung und der puriformen Einschmelzung, welche man an den Stellen eines umfänglicheren, d. h. bereits länger dauernden Zerfalles auch wohl in eine Art Verkäsung übergegangen finden kann. Indess es ist und bleibt das eine überdies räumlich sehr beschränkte innere Metamorphose, deren schleichende Entstehungsweise und deren blander Character ebenso sehr durch die derbfleischige Beschaffenheit der diesen weicheren Kern umgebenden Gewebslagen be-

kräftigt wird, wie durch das Fehlen jeder wie immer gearteten, secundären Infiltration der benachbarten Matrix, sei es nun Lungengewebe oder Serosa.

In der Trümmermasse, welche die im Laufe jener Erweichung entstandenen, erst kleinsten, allmählich confluirenden Spalten und Gruben ausfüllt, unterscheidet man neben den Resten von Eiter- und Jungzellen aller Art deutliche Körner und Drusen von typischem Aussehen. Allein auch hier wage ich vorläufig noch nicht zu entscheiden, ob eine Vermehrung ihrer absoluten Menge statt gefunden habe, während es mir für diese Lungenherde allerdings unzweifelhaft dünkt, dass ein Wachstum der einzelnen (oder gar Beides?) vor sich gegangen sei. Was die erstere Frage betrifft, so war die Gesammtzahl der in je einem Knoten enthaltenen Conglomerate meiner Ansicht nach entschieden nicht bedeutend genug, um mit Notwendigkeit eine solche Zunahme der Pilzkörner supponiren zu müssen, wie sie der unbestreitbar sehr ansehnlichen Wucherung des einstigen Geschwulstkeimes wirklich entsprochen haben würde. Ob nicht aber trotzdem eine allerdings ja vielleicht noch mässige Production neuer Drusen angebahnt oder im Beginne gewesen, das getraue ich mich einfach darum nicht mit Bestimmtheit zu behaupten, weil es eben an jugendlichen Entwicklungsstufen fehlte, alle Formen vielmehr so reif und vollkommen erschienen, wie die im Originaltumor einige Monate zuvor untersuchten und durch Abbildungen fixirten — jeder pathogenetischen Deduction somit in diesem Falle die tatsächlichen Unterlagen mangelten.

Wenngleich wir somit die Lösung jener feineren Fragen vorerst weiteren Forschungen vorbehalten müssen, so darf doch einmal der Satz als feststehend gelten, dass die actinomykotische Neubildung, in das Blutgefässsystem gebracht, die Fähigkeit besitzt, an den Orten der Dissemination Wurzel zu schlagen und in selbstständiger Weise fortzuleben, zu wachsen und um sich zu greifen; sodann aber der weitere, dass sie an und für sich selbst weder eine irgend ausgedehntere Entzündung, noch gar Eiterung hervorzurufen angetan ist.

Die Versuche

β) Mit freien Körnern.

wurden bis jetzt nur an Hunden angestellt: blos 2 darunter überlebten den Eingriff mehrere Monate. Beiden waren in die Vena jugularis etwa 60 Grm. einer Kochsalzlösung eingespritzt worden, in welcher zahllose, zuvor sorgfältig ausgeschlämmte Körner vom Unterkiefertumor eines Rindes zu einer dichten Emulsion suspendirt waren. Bei beiden erwiesen sich nach 45, resp. 80 Tagen die Lungen sowohl, wie alle übrigen Organe frei von Drusen: auch bei sorgfältigster Durchmusterung derselben gelang es mir nicht, noch irgend eine Spur davon aufzudecken.

Wenn man die Grösse und die chemisch differente Natur der Körner, ihre Fremdartigkeit gegenüber tierischen Säften und Geweben in Erwägung zieht, so könnte dieser negative Befund auf den ersten Blick wohl auffallend dünken. Indess lehren uns ja die Experimente von Cohnheim und Maass[1]), dass selbst weit umfänglichere, freilich dem Organismus durchaus adaequate Parenchyme innerhalb einer begrenzten Frist gänzlich zu verschwinden vermögen und neuerdings hat uns Tillmanns[2]) für geradezu riesenhafte Einbringsel gelehrt, wie rasch und leicht die Natur dieselben von einem Schauplatze hinwegzuräumen versteht, auf dem ihnen weder Raum, noch Wirkungsfeld vergönnt geblieben ist.

Fassen wir nunmehr die Resultate dieser Experimente[3]) zusammen, so ergeben sich die nachstehenden Schlussfolgerungen, die der Natur der Sache nach nur auf dem bis heute Errungenen fussen können und eben darum weder einem weiteren Ausbau, noch einer etwaigen Amendirung vorgreifen dürfen, je nach Massgabe künftiger Forschungen.

I. Kaninchen und Hunde besitzen eine ausgesprochene Unempfänglichkeit gegen die Uebertragung der Actinomykose, mag sie ihnen nun in Gestalt kleiner Geschwulstpartikeln oder isolirter Körner einverleibt werden, mag sie ihnen auf dem Wege der Fütterung, oder mittelst Implantation in einen der serösen Säcke, das subcutane oder submucöse Gewebe oder endlich durch Einspritzung in das Blutgefässsystem eingebracht worden sein.

II. Der häufigste Träger der Actinomykose, das Rind, besitzt eine nicht minder ausgesprochene Empfänglichkeit für die künstliche Uebertragung der Krankheit.

1. Auf dem Wege der Fütterung lässt sich, vielleicht nur insolange die Schleimhäute ganz unversehrt sind, eine Ansteckung nicht erzielen.

---

[1]) Zur Theorie der Geschwulstmetastasen, Virchow's Archiv, Band LXX, S. 161.

[2]) Experimentelle und anatomische Untersuchungen über Wunden der Leber und Niere. Ein Beitrag zur Lehre von der antiseptischen Wundheilung. Ebenda, Band LXXVIII, S. 437.

[3]) Ein Teil der am Kalbe angestellten Versuche ist mit Hülfe der ausserordentlichen Mittel unternommen worden, welche mir durch die Munificenz der kgl. Ministerien fur Cultus-, Unterrichts- und Medicinal-Angelegenheiten, sowie für Landwirthschaft zu diesem besonderen Zwecke gewährt worden sind.

2. Auf dem Wege der Impfung dagegen vermag man sicher im subcutanen und intermusculären, vielleicht auch im submucösen Gewebe, in hervorragendem Masse jedoch in der Bauchhöhle, ein selbstständiges Wachstum junger Tumoren anzuregen. Bedeutsame Merkmale dieser Neoplasie zeigen sich günstigenfalls bereits noch vor Ablauf eines Monates, um nach 3—4 Monaten in unverkennbarster Weise zur Geltung zu gelangen.

3) Auf dem Wege der Einbringung in die Blutbahn kann man ebenfalls — im Laufe einiger Monate — typische Neugebilde in den Lungen zu Wege bringen.

Allgemeiner Teil,

d. i. Versuch einer Pathologie

der Actinomykose des Menschen.

Obgleich es bei einem so spärlichen Beobachtungsmaterial, wie dem uns gegenwärtig vorliegenden, wohl verfrüht erscheinen könnte, heute bereits eine allgemeine Darstellung der Actinomykosis hominis zu geben, abstrahirend von den überaus wechselvollen Besonderheiten des Einzelfalles, so werden wir uns trotzdem dieser Aufgabe, glaube ich, nicht länger zu entziehen im Stande sein. Denn so heikel sie für jetzt auch noch sein mag, so lässt sich doch eine zusammenfassende Schilderung aller Eigentümlichkeiten des neu in die Pathologie einzuführenden Krankheits-Individuums schon aus dem Grunde nicht mehr aufschieben, weil wir nur auf diesem Wege hoffen dürfen, die Ahnungslosen gebührend vorzubereiten, die Unkundigen über Symptome und Verlauf rechtzeitig aufzuklären, die Zweifelnden vor deren Gefährlichkeit nachdrücklich zu warnen.

Nur indem wir diese Richtung einschlagen und stetig weiter zu verfolgen trachten, mag es uns aber mit der Zeit gelingen, die dringend notwendige Vervollständigung unserer Kenntnisse und Erfahrungen anzubahnen über ein in so mannichfacher Hinsicht noch rätselhaftes Leiden. Denn erst wenn die weitesten Kreise, der gegebenen Anregung entsprechend, mitwirken bei dieser mühevollen Arbeit, werden wir auf all die reichen Früchte zählen dürfen, die für die Kranken nicht blos, sondern selbst für die einstweilen noch Gesunden, aus unserer wachsenden Einsicht hervorgehen müssen, für jene auf dem Gebiete der Therapie, für diese auf dem lohnenderen der Prophylaxe.

I. Das Krankheitsbild.

Nach meiner Auffassung der Dinge sind bis heute bereits 16 Fälle von Actinomykosis hominis in der Literatur verzeichnet. Freilich zähle ich dann 5 mit — 1 von B. v. Langenbeck und 4 von James Israël — welche weder unter diesem Namen publicirt, noch auch bisher als zu der von mir aufgestellten Species gehörig anerkannt worden sind, die ich mich aber gleichwohl, gestützt auf die sogleich zu erwähnenden Merkmale, für berechtigt halte, der uns beschäftigenden neuen Krankheit beizurechnen.

Der Uebersichtlichkeit halber lasse ich sämmtliche Fälle, von welchen 8 geheilt worden sind, ebenso viele tötlich geendigt haben, in chronologischer Reihe folgen:

No.	Beobachter.	Jahrgang.	Krankheitsname.	Ausgang.
I.	v. Langenbeck[1])	1845.	Prävertebrale Phlegmone.	Tod.
II.	Israël[2])	September 1878.	Chronische Pyämie.	Tod.
III.	Israël[3])		Schwellung d. Unterkiefers mit Senkung am Halse.	Heilung.
IV.	Israël[4])		Zahnabscess.	Heilung.
V.	Ponfick[5])	April 1879.	Prävertebrale Phlegmone **in Folge von Actinomykosis hominis.**	Tod.
VI.	Israël[6])	Decbr. 1879.	Peripleuritis mit Senkungen und Metastasen.	Tod.
VII.	Ponfick[7])	März 1880.	**Actinomykosis hominis.**	Tod.
VIII.	Ponfick		Desgl.	Tod.
IX.	Ponfick		„	Tod.
X.	Rosenbach[8]) (Göttingen).	April 1880.	„	Heilung.
XI.			„	
XII.			„	
XIII.			„	
XIV.	Partsch[9])	Februar 1881.	„	Heilung.
XV.			„	
XVI.	Ponfick	Mai 1881.	„	Tod.

[1]) Virchow's Archiv, Bd. LXXIV, S. 50. — [2]) Ebenda, Bd. LXXIV, S. 15. — [3]) Ebenda, S. 36. — [4]) Ebenda, S. 41. — [5]) Berl. klin. Wochenschr., 1879, S. 347 und Breslauer ärztl. Zeitschr., 1879, S. 117. — [6]) Virchow's Archiv, Bd. LXXVIII, S. 422. — [7]) Berl. klin. Wochenschr., 1880, S. 660; Breslauer ärztl. Zeitschr., 1880, S. 151 und Allgemeine Wiener med. Zeitung, S. 431. — [8]) Centralbl. f. Chirurgie, 1880, S. 225. — [9]) Bresl. ärztl. Zeitschr., 1881, S. 78.

1. Symptome und Verlauf.

Fassen wir zunächst die Fälle der ersten Gruppe,

die geheilten,

ins Auge, so muss es sofort auffallen, dass die „Eiterung" stets in der unteren Hälfte des Gesichtes ihren Sitz aufschlägt. In allen Fällen dieser Categorie (No. III, IV, X—XV) entwickelt sie sich am Unterkiefer, vielleicht einmal (X) zugleich auch am Oberkiefer, als eine mehr und mehr fluctuirende Anschwellung in der Gegend des Angulus, an die sich wohl eine Infiltration der anstossenden Weichteile des Gesichtes anschliessen kann, die aber der Hauptsache nach einen umschriebenen Character zu bewahren pflegt (Fall III, X, XII und XV). Nach längerem Bestande des Leidens — mehreren Wochen bis Monaten — verbreitet sich der Process nicht selten, d. h. gerade in der Hälfte der einschlägigen 8 Beobachtungen (IV, XI, XIII und XIV) vom Kieferrande, den vorderen Saum des M. sternocleidomastoides entlang laufend, nach dem Halse hin, wohl weniger in Folge einfacher Senkung, als eines activen Weiterwucherns. Bald kommt es dabei zu einer mächtigen diffusen Anschwellung, welche sich, an das Bild der Angina Ludwigii gemahnend, bis zum Schlüsselbein hinab erstrecken und, in verschiedenen Höhen gegen die Haut herandrängend, in kraterförmigen Eruptionen entladen kann. Bald heben sich auch hier kleinere Bezirke herdartig gesondert heraus, welche auf den ersten Blick am ehesten an erweichende Lymphdrüsen erinnern. Obwohl diese bescheidenen Tumoren einer localen Behandlung, der totalen Entfernung des Granulationssackes, günstig scheinen, gesellen sich doch auch zu ihnen weiterhin versteckte Ansammlungen da und dort ringsum, welche nur zu leicht die Quelle immer von Neuem wiederkehrender Aufbrüche werden können: ein Vorgang, dessen äusserst wechselvolles, ja tückisches Bild in prägnantester Weise durch Fall XV illustrirt wird.

Mag nun eine künstliche Entleerung erforderlich werden oder sich spontan eine Eröffnung da oder dort vollziehen, immer besteht das, was zum Vorschein kommt, weit weniger in ächtem, reinem Eiter, einem Pus crudum der Alten, als in einem eigentümlich schwammigen, schlotterigen Granulationsgewebe.

Indem sich dieses, gleich dem hervorquellenden Inhalte eines Gelenkfungus, durch die Wunde herausdrängt, belehrt es uns zu allgemeiner Ueberraschung, dass der vermeintlich flüssige Inhalt des „kalten Abscesses" nur vorgetäuscht worden ist durch die Lockerheit der ihn teils auskleidenden, teils erfüllenden, schlaffen Neubildung. Allerdings ist dieselbe stets mit einem Fluidum benetzt; indess erweist es sich gewöhnlich nicht blos als recht sparsam, nur wenige Tropfen be-

tragend, sondern auch als so dünn und hell, dass es weit eher mit Serum, als mit Eiter zu vergleichen ist. Auch längere Zeit nach dem Aufbruch der Säcke und Gänge und nach Etablirung jener characteristischen Fisteln mit schlaffem, dunkelblaurotem Granulationssaum und weithin unterminirten Hauträndern wird stets lediglich solch wässrige, kaum schwach getrübte Flüssigkeit, nur ausnahmsweise und vorübergehend Eiter entleert.

Was aber ausnahmslos und überdies in grossen Mengen mit und in diesen spärlichen Tropfen hervordringt, das sind jene schwefelgelben, sandkornähnlichen Gebilde, deren grobe Eigenschaften und feineren Structurverhältnisse oben bereits eingehend geschildert worden sind. Hier an dieser Stelle verdient vor Allem die klinisch äusserst wichtige Tatsache hervorgehoben zu werden, dass die „Körner" die unzertrennlichen Begleiter jeder noch so beschränkten Localisation des Leidens darstellen, in keinem noch so sehr abseits von dem vermeintlichen oder wirklichen Krankheitsherde liegenden Depot vermisst werden.

So müssen wir denn in deren Anwesenheit innerhalb des Secrets oder der Granulationen eines Sackes oder Hohlganges, neben der eigenartigen Beschaffenheit der letzteren, das eigentlichste, **das pathognomonische Symptom** der Actinomykose des Menschen erblicken, ein Merkmal von ausschlaggebender Bedeutung.

Der hohe diagnostische Wert desselben wird durch den Umstand noch gesteigert, dass es bei einiger Uebung schon mit blossem Auge, jedenfalls aber nach kurzer mikroskopischer Prüfung nicht schwer hält, die schwefelgelben Drusengebilde aufs Bestimmteste von jeder wie immer gearteten anderweitigen Beimengung zu unterscheiden und so den unumstösslichen Beweis zu erbringen, dass es sich nicht um eine einfache „Eiterung" oder eine gewöhnliche Granulationswucherung handle, sondern um das Product eines specifischen Leidens, der Actinomykose.

Was nun den Ursprung und den eigentlichen Ausgangspunct der Herde anlangt, wenn sie zuerst da oder dort am Kiefer auftauchen, so ist von Israël die Aufmerksamkeit mit Recht auf die Zähne gelenkt worden und auf die Möglichkeit, dass das Leiden mit deren Erkrankung, mit der davon unzertrennlichen Eröffnung von Saftcanälen oder gar Blutgefässen zusammenhange. So unglaublich häufig man auch bei Besichtigung der Mundhöhle beliebiger Erwachsener, Kranker oder Verstorbener, die mannichfachsten Veränderungen an den Zähnen wahrzunehmen vermag, von leicht cariösen Stellen an bis zu den tiefgreifendsten Zerstörungen, und daneben die hiermit stets verbundenen catarrhalischen, zuweilen auch erosiven Erscheinungen an Zahnfleisch und Wangenschleimhaut antrifft, so bleibt es doch jedenfalls in hohem Masse bemerkenswert, dass unter den in Rede stehenden 8 Kranken nur 1 (XIII) von derartigen Anomalieen

frei erfunden worden ist. Mehr als die einfache Constatirung dieses Nebeneinander, der Tatsache einer weit überwiegenden Coïncidenz der beiden Veränderungen, hat indessen, der Natur der Sache nach, weder erreicht, noch überhaupt erwartet werden können: denn in allen jenen Fällen war ja eben Heilung eingetreten, also eine Verfolgung der etwaigen Verbreitungswege des Leidens von dem afficirten Zahne zu dem fraglichen Tumor unausführbar. Dagegen gelang es Israël einmal (Fall IV), im Wurzelcanale des extrahirten cariösen Zahnes genau die nämlichen Elemente nachzuweisen, welche er zuvor in einem subperiostealen Abscess über dem 3. rechten Backzahne des Unterkiefers gesehen hatte: Formen, die unverkennbare Actinomyces darstellten.

Bereits die Fälle dieser ersten Gruppe zeigen als hervorstechendes klinisches Merkmal — neben dem pathognomonischen Befunde der vielbesprochenen Körner — die Eigentümlichkeit, dass sich das Leiden gewöhnlich Monate lang hinzieht, ohne, sei es in loco, sei es hinsichtlich der allgemeinen Reactionserscheinungen, wie Fieber etc. zu einer ausgesprochenen Acme zu gelangen: offenbar als Ausdruck der Langsamkeit, ja Torpidität der ihm zu Grunde liegenden Neoplasie, welche sich eben dadurch von den entzündlichen aufs schärfste unterscheidet. Nur wenn eine radicale Entfernung des Sackes auf dem Wege der Exstirpation, — der Senkungen und Ansammlungen mittelst Auskratzens und Drainirens erzielt und wenn zugleich durch Beseitigung der jedenfalls verdächtigen cariösen Zähne völlig reiner Tisch geschaffen worden ist, darf die Gefahr als abgewendet gelten, an dieser oder jener Stelle einen neuen Aufbruch sich vollziehen zu sehen.

Durch eine erstaunliche Chronicität des Verlaufs sind aber vollends die Fälle der zweiten Gruppe, die

Tötlich geendigten

ausgezeichnet (No. I, II, V—IX und XVI). Denn sogar wenn man den Beginn des Leidens nur von den seitens der Kranken selbst angegebenen, sicherlich viel zu späten Terminen datirt, stellt sich gleichwohl die durchschnittliche Krankheitsdauer auf 12 Monate bei einem Maximum von 20 (No. V) und einem Minimum von 7 Monaten (No. VI).

In dieser zweiten Gruppe liefert nur 1 Fall (No. IX) einen anamnestischen Anhalt (welcher allerdings in seltener Anschaulichkeit durch die anatomische Controle bestätigt zu werden vermag), für die Annahme einer Entstehung des Leidens von einem kranken Zahne aus. Hier handelt es sich um den Weisheitszahn in der rechten Hälfte des Oberkiefers (s. Tafel III, Fig. 1 a), nach dessen Extraction sich sofort eine schmerzhafte Anschwellung in der Gegend des Gelenkes eingestellt und allmählich zu Trismus spurius, sowie zur vielfältigsten Unterminirung der Gesichts- und Nackenhaut geführt haben soll.

In allen anderen 7 Fällen werden stechende Schmerzen, teilweise verbunden mit empfindlicher Anschwellung, als erstes Symptom namhaft gemacht; allein so übereinstimmend uns dasselbe in dieser Allgemeinheit begegnet, so verschieden sind doch die jeweils betroffenen Oertlichkeiten. Am unbestimmtesten lauten die Angaben bei II, wo 3 Monate nach einem Falle mit der Brust gegen eine Bettkante Schmerzen in den Gliedern aufgetreten sind, begleitet von heftigen, beinahe täglich wiederkehrenden Fieberanfällen. Bei weitem am häufigsten aber werden die Schmerzen mit entschiedenster Localisirung in den Rücken und die anstossenden Partieen der Brust verlegt, und zwar merkwürdigerweise stets linkerseits: Die Mehrzahl aller Fälle mit ungünstigem Ausgange beginnt unter den Erscheinungen einer linksseitigen Pleuritis oder einer Pleuropneumonie im Bereich des linken Unterlappens (No. I, V, VI, VIII, XVI). Ein anderes Mal sitzen sie noch etwas tiefer, im untersten Teil der Brust- oder gar im Gebiete der Lendenwirbelsäule (VII). Einmal endlich sollen sie zuerst am rechten Arme — allerdings schon 3 Jahre vor dem Tode — aufgetreten sein, im Anschluss an eine Verletzung des rechten Daumens; allein auch hier waren sie in der späteren Zeit, in den letzten 9 Monaten, auf Nacken und Rücken übergegangen (No. VIII).

Diese Erscheinungen pleuritischer oder peritonitischer Reizung und Entzündung pflegen sich weiterhin in äusserst wechselvoller Weise bald abzuschwächen, bald nach einer kürzeren oder längeren Pause, einem relativen oder scheinbar völligen Wohlbefinden, von Neuem zu steigern und gelegentlich mit ausgesprochenen entzündlichen Symptomen zu combiniren: ein Umsichgreifen der Pleuritis oder eine ausgedehntere Verdichtung des Lungenparenchyms mit Beteiligung der jeweils entsprechenden Serosa gesellt sich zu den alten Störungen. Oder der in der Tiefe schleichende Process nähert sich, sachte vorschreitendend, immer mehr den oberflächlichen Weichtheilen des Rückens, der Thoraxwand, um zuletzt, sei es hier, sei es dort in Gestalt von kalten Abscessen aussen sichtbar zu werden, und eine Reihe von Durchbrüchen nach sich zu ziehen, die den Aus- und Eingang bilden für ein mannichfach comuicirendes System verzweigter Gänge und Hohlräume. Je nachdem nun der Hauptherd mehr dem Bereich des Brust- oder des Lendentheiles der Wirbelsäule angehört, wird diese Eröfinung bald in der Mitte des Rückens durch irgend einen Intercostalraum (No. II, V, VI), bald in Nieren- und Lendengegend, deren gewaltige Muskellagen durchwühlend, geschehen müssen (No. I, XVI); bald endlich mittelst Senkung von einem prälumbalen Herde längs des M. psoas in der Regio inguinalis erfolgen (No. VII).

Stets jedoch vollzieht sich dies Alles innerhalb bedächtiger Wochen und Monate und unter so geringer Reaction seitens des betroffenen Ge-

webes, wie des gesammmten Organismus, dass gemeiniglich weder ausgebreitetere Schmerzhaftigkeit und Functionsstörung, noch irgend beträchtliche Fieberbewegungen auf das Vorhandensein weitreichender Zertörungen hinweisen. Die Langsamkeit der Progredienz und die Torpidität der ergriffenen Organe sind also, im Verein mit der fast gänzlichen Apyrexie, weitere characteristische Merkmale, um die in Rede stehende Eiter- und Granulationsbildung von anderen scheinbar verwandten Affectionen zu unterscheiden. Vereinzelt werden zwar auch höhere Fiebergrade beobachtet, wenn sich der Process beispielsweise einer Serosa nähert, Pleura, Bauchfell oder Herzbeutel in Mitleidenschaft gezogen werden und so eine ebenso breite wie bequeme Basis für die Resorption etwaiger deletärer Stoffe geschaffen ist. Allein ein derartiger Zwischenfall gehört keinenfalls zu dem Wesen des Ganzen und geht überdies fast immer ziemlich rasch vorüber, da sich die gewebsbildende Tendenz des Leidens auch der Serosa gegenüber nicht verläugnet und früh genug einer Abgrenzung und Beendigung der angeregten Entzündung auf dem Wege einer heilsamen Adhäsion zustrebt.

In ausgeprägtem Gegensatze zu dem Verhalten anderer Eiterungen steht ferner die Erfahrung, dass noch so ausgiebige Perforationen keine sonderliche Aenderung in dem ganzen Gange der Dinge, weder zum Guten noch zum Bösen, zu Wege bringen. Der Natur der Sache nach vermag eben in solch vorgerücktem Stadium, dem des Sichtbarwerdens einer seit langem im Verborgenen wühlenden Zerstörung, selbst die energischste und rücksichtsloste Localtherapie nur Geringes zu leisten. Denn bereits sind von dem festen Grundstock des Körpers an bis zur Aussenfläche der Haut alle Schichten durchfressen, von einander losgetrennt und unterminirt, Knochen, Muskeln und deckende Weichtheile: der endliche Aufbruch bildet somit nur das letzte, verhältnissmässig sogar unwesentliche Glied in einer langen Kette destructiver Erscheinungen. So darf es uns denn gewiss auch nicht allzusehr Wunder nehmen, wenn wir den Arzt rat- und tatlos vor solcher Verwüstung stehen, ihn mit verschränkten Armen zuschauen sehen, bis sich das unabwendbare Verhängniss ganz erfüllt hat.

Nach Monaten, zuweilen Jahren eines unablässig nagenden, fruchtlos zur Ausstossung der krankhaften Producte drängenden Leidens nehmen Abmagerung und Erschöpfung immer mehr überhand, als natürliche Folge der fortgesetzten Säfteverluste, sowie der Störungen im Gasaustausch und dem gesammten Stoffwechsel, wie sie bei der Affection der Lungen und des Zwerchfells, je länger, desto mehr unvermeidlich werden. Mitunter tragen gleichzeitige Magen- oder Darmerkrankungen und die dadurch hervorgerufene Beeinträchtigung der Assimilation mit dazu bei, die Entkräftung zu steigern und somit eine der jämmerlichsten Formen von Siechthum zu erzeugen.

In solch lazarus-ähnlichem Zustande, einer trostlosen Vereinigung von

vielfältiger Verschwärung da und dort, einer allgemeinen Wurmstichigkeit, mit einem wirklich seltenen Grade von Abzehrung des ganzen Körpers, pflegen die Patienten marantisch zu Grunde zu gehen.

Dieser schleppende Verlauf, welcher die Geduld des Leidenden, wie des Arztes auf eine quälende Probe stellt, findet eine Beschleunigung nur dann, wenn er durch den Zwischenfall einer Organerkrankung, sei es hier, sei es dort, unterbrochen wird. Ein solches Accidens stellen wohl am häufigsten Metastasen in Eingeweide dar, welche an sich selbst, öfter noch insofern sie auf die betreffende Serosa übergreifen und zu serös-fibrinösen Ausschwitzungen in den Herzbeutelsack (XVI), den Pleuraraum oder die Bauchhöhle führen (VII), ein rascheres Tempo veranlassen. Andere Male gesellt sich wohl auch Amyloidentartung sämmtlicher Unterleibsorgane hinzu, die dann ihrerseits vermöge der steten Eiweissverluste und der Hemmung des Blutkörperchenersatzes die bereits vorhandene Hydrämie steigert und durch hydropische Ergüsse da und dort Gefahren von acuterem Character hervorruft.

2. Anatomischer Befund.

Eine grosse und für die Beurteilung, ja die Erkenntniss der Actinomykose äusserst wichtige Reihe von Erscheinungen ist bereits in dem vorigen Abschnitte aufgezählt und gewürdigt worden: einmal der Zustand hochgradiger Abmagerung am ganzen Körper, sodann aber die Multiplicität und die eigenartige Beschaffenheit der Fistelöffnungen und ihres dünnen, körnerführenden Secretes neben dem schwammigen Aussehen der daraus hervorguckenden Granulationen. Alles das jedoch, was darunter liegt, was als Herd und Ausgangspunct des Ganzen gelten muss, vermag erst eine genaue innere Untersuchung klarzulegen: davon soll jetzt die Rede sein.

Trotz der erstaunlichen, fast proteusartigen Polymorphie im Einzelnen haben wir in sämmtlichen 8 Fällen ausgedehnte Zerstörungen durch eine eigentümliche Form granulirender Neoplasie, welche auffallend oft nachweislich im Gesichte oder der oberen Halsgegend einsetzt, um in continuirlichem, allein nur allzu oft ungeahntem, fast insensiblem Vorschreiten bald in der Brust-, bald in der Bauch- oder Beckenhöhle wie von Ungefähr wiederum hervorzubrechen. In einer immerhin bemerkenswerten Minderheit der nach allen Richtungen noch so sorgfältig geprüften Fälle ist ein solcher Zusammenhang allerdings weder darzutun, noch selbst wahrscheinlich. Hier tritt ein an und für sich selbst, wie in seinen ferneren Schicksalen durchaus conformer Erkrankungsherd, allem Anschein nach ganz unvermittelt, im untersten Teil der Brusthöhle auf, oder sogar von vornherein in der Bauchhöhle, stets jedoch in nächster räumlicher Beziehung zu der Wirbelsäule: eine patho-

genetische Erklärung dieser rätselhaften Gruppe will mir für jetzt unausführbar dünken.

Bei der Länge und den vielen Klippen und Hemmnissen solchen Weges kann es nun aber gar nicht ausbleiben, dass die Wucherung eine ganze Reihe von Organen streift oder verwüstet, welche sich ihr auf demselben entgegenstellen: von den Knochen der Schädelbasis und den sie durchbohrenden Nervenwurzeln, ja dem Gehirne an, längs der Hals- und Brustwirbelsäule, sowie dem Schlundkopfe und Oesophagus — bis zu den Lungen und dem Zwerchfell, der Milz, linken Niere und linkem Leberlappen! — Nach voraufgegangener Verwachsung dieser Eingeweide mit der die herabsteigende Neubildung deckenden Serosa des hinteren Mittelfelles, wird das eigentliche Parenchym angefressen und somit bald hier, bald da neue, gleichsam selbstständige Krankheitsherde geschaffen. Am meisten sind einer derartigen Gefahr aus naheliegenden Gründen die Lungen ausgesetzt, welche wir denn in der Tat fast ausnahmslos mannigfach entzündlich beteiligt und daneben, in einem gewissen Grade wenigstens, von der actinomykotischen Neubildung heimgesucht gesehen haben.

So können denn die Lungen, allen Anzeichen nach, einmal in Folge einer von Aussen her vordringenden Arrosion der Sitz actinomykotischer Einsprengungen werden, sodann ferner, indem ihnen die Materia peccans, im Sinne von Israël's Annahme[1]), auf der Bahn der Bronchien direct durch die Aussenluft zugeführt wird, endlich, indem sie dieselbe von den Blutgefässen aus empfangen: eine Uebermittlungsweise, die im Hinblick auf meine anatomischen Befunde beim Menschen und die bestätigenden Experimental-Ergebnisse beim Kalbe mindestens sehr wahrscheinlich genannt zu werden verdient.

Welcher dieser drei Modi nun aber der häufigste, ich möchte sagen der alltägliche sei, das dürfte bei der Spärlichkeit des bislang vorliegenden Materials noch gar nicht definitiv zu entscheiden sein. Bei dem vorgerückten Alter der unseren Betrachtungen als Basis dienenden Krankheitsstadien, bei dem Umstande, dass gemeiniglich pulmonaler und retropleuraler Process bereits allzulange nebeneinander bestehen, als dass der frischere von beiden noch die Charactere relativer Jugendlichkeit hätte bewahren können, lässt sich, meiner Meinung nach, nicht einmal für Fall V, den nächstliegenden, mit untrüglicher Sicherheit behaupten, dass hier der Bronchialbaum die Bahn für den Import gebildet habe.

An diese sei es unmittelbar und nachweislich mit Störungen in der Mundhöhle zusammenhängenden, sei es isolirt und selbstständig auftauchenden Wucherungsherde können sich, wie uns die Hälfte aller

---

[1]) Virchow's Archiv, Band LXXVIII, S. 435.

tötlich verlaufenen Fälle gelehrt hat, zerstreute gleichartige Erkrankungen in fernen Organen anschliessen:

actinomykotische Metastasen.

Dass deren Quelle in einer directen Protrusion der Wucherung in das Lumen einer Vene zu suchen sei, das vermag Fall VIII aufs Ueberzeugendste darzutun. Indem man für kleinere, schwieriger demonstrirbare Gefässe einen ähnlichen Modus erst der Infiltration, zuletzt der Durchwachsung annimmt, gelangt man auch für die übrigen Fälle zu einer befriedigenden Erklärung, so lange bis weitere Tatsachen neue Bekräftigung geliefert haben werden.

So können denn zuvörderst das rechte Herz in allen seinen Schichten und die Lungen, als die nächsten „Schlammfänge" des grossen Venenstroms von verschleppten Partikeln betroffen werden, sodann aber auch die Organe des grossen Kreislaufs, vom linken Ventrikel an bis zum Gehirn, der Milz, den Nieren, der Leber, dem Darm und endlich das weite Gebiet der Musculatur, der Haut und des subcutanen Gewebes. Im Nu sind die kleinen Bröckel bald da, bald dort haften geblieben und nisten sich fest, um je nach der Empfänglichkeit, der Nährfähigkeit des neuen Bodens zu einer raschen und üppigen, häufiger einer sachten und begrenzten Entfaltung zu gelangen.

Wird der Tod nicht durch die Functionsstörung der Lungen, im Verein mit den erschöpfenden Säfteverlusten herbeigeführt, so erliegt der Kranke den Metastasen und deren Folgen.

3. Epikritische Betrachtungen.

Behufs einer zusammenfassenden Würdigung der klinisch-anatomischen Charaktere des Bildes der Actinomykose legen wir unseren Betrachtungen als erstes Beispiel den Krankheitsfall zu Grunde (No. IX), welcher für eine ganze Categorie als typisch gelten kann nicht nur nach Verlauf und Ausgang, sondern auch im Hinblick auf seine Aetiologie und auf die Unzweideutigkeit der Propagationsweise des Leidens in das Innerste des Körpers. Ohne an dieser Stelle sogleich auf die interessante Frage einzugehen nach der Natur der Materia peccans und dem Modus ihres Eindringens in die 14 Monate vor dem Tode durch Extraction des rechten oberen Weisheitszahnes geschaffene Wunde, sei hier lediglich der tatsächlichen Folgen gedacht, welche sich an jenes Ereigniss angeschlossen haben (vgl. Taf. III und IV).

In der Umgebung des jetzt schönstens ausgeheilten Defectes am Alveolarfortsatze zeigen sich die Kaumuskeln, die Pterygoidei ganz, vom Masseter und Temporalis gewisse Abschnitte, im Zustande einer derben, schwieligen Verdickung, in deren Bereich die contractile Substanz völlig zu Grunde gegangen und durch eine speckige, von goldgelben Streifen

durchzogene Masse ersetzt ist. Von hier aus lassen sich nach zwei Richtungen zahlreiche Hohlgänge verfolgen, die teils offen, teils in Verödung begriffen oder bereits ganz obsolet sind; einmal an die Wangen-, Stirn- und Schläfengegend, wo sie die Haut vielfach unterminiren und an verschiedenen Stellen nach Aussen münden, sodann aber auf den rechten Processus pterygoides und von da auf die Pars basilaris des Hinterhauptbeins. Das Periost ist hier teils speckig verdickt, teils zerstört: verdrängt von einer eigentümlich flockigen gelbbräunlichen Wucherung. Indem sich diese in die präformirten Foramina. ja sogar in die Haversischen Canäle der Basis hineinschiebt, hat sie den Knochen bis an seine endocraniale Fläche zu usuriren begonnen, während ihre äussersten Ausläufer, das Ganglion Gasseri nebst den benachbarten Nervenwurzeln umklammernd und einhüllend, erst an der starren Wand der Dura eine Schranke finden.

Nach Unten und Hinten symmetrisch weiterschreitend hat der Process auf die beiden Atlantooccipitalgelenke übergegriffen und eine schwere Entzündung derselben angeregt, in deren Verlauf nicht nur der Knorpelüberzug völlig verschwunden, sondern auch der Knochen selbst stark cariös geworden ist. In ähnlicher, aber leichterer Weise sind auch die Atlantoepistrophealgelenke beteiligt. Von hier aus erstreckt sich ein System buchtiger Canäle, die bald spitzwinkelig von einander abzweigen, bald wieder confluiren, bis zum 4. Brustwirbel. Während diese Hohlgänge bis zum 6. Halswirbel von einer speckigen Hülle umschlossen werden, sind sie weiter nach abwärts lockerer und freier eingebettet und gehen, jederseits in annähernd gleicher Höhe symmetrisch divergirend, in spaltförmige Räume über, die nach Oben und Hinten von der Lungenspitze, dicht unter der vom Knochen abgedrängten Pleura costalis gelegen sind. Da hier in Folge einer alten schieferigen Verdichtung bereits eine feste Synechie der beiden serösen Blätter vorhanden gewesen war, hatte dieser von den bekannten Granulationen ausgekleidete und mit puriformer Flüssigkeit gefüllte Sack eine entzündliche Mitbeteiligung der Pleura nicht mehr nach sich ziehen können und vollends das Parenchym der Lunge selbst war durchaus unversehrt geblieben. Der ganze Process hatte also, soweit er überhaupt auf das Innerste des Körpers überzugreifen gedroht, mit diesen beiden parapleuritischen Säcken zunächst seinen Abschluss erreicht, ohne irgend ein Eingeweide der Brust- und Bauchhöhle direct zu beteiligen.

Dagegen überschreitet die soeben geschilderte Infiltration an drei Stellen das präcraniale und prävertebrale Gebiet: einmal an der Pars basilaris des Occipitale und den anstossenden Partieen des rechten Keil- und Felsenbeins, indem sie hier in den Innenraum des Schädels vordringt und nicht nur die Nervenwurzeln, dass Ganglion Gasseri und die harte Hirnhaut mehrfach beeinträchtigt, sondern auch an der Basis des rechten Schläfenlappens zu einer gleichgearteten Wucherung in dessen

Substanz, zu einem encephalitischen Herde, Anlass giebt. Sodann findet sich in der Höhe des dritten Halswirbels eine dünne, fistelartige Verbindung zwischen dem retropharyngealen Sacke und der Höhle des Schlundkopfs, offenbar das letzte Ueberbleibsel eines etwa 11 Monate vor dem Tode in den Pharynxraum durchgebrochenen Abscesses (vgl. S. 24). Endlich zeigt sich in der Höhe des 5. Halswirbels die V. jugularis beiderseits in eine mit der prävertebralen zusammenhängende schwielige Masse eingepackt, welche das Gefäss so dicht umklammert, dass eine totale Verstopfung des Lumens, hervorgegangen aus einem fibrös umgewandelten Thrombus, die Folge gewesen ist. Diese Atresie setzt sich nach aufwärts bis auf den Sinus transversus fort, welcher rechts am Foramen lacerum, links erst dicht vor dem Torcular wieder wegsam wird und stellt so ein mittelbar auf das Gehirn wirkendes Moment der Störung dar neben dem anderen einer direct, per continuitatem, erzeugten Läsion an der Oberfläche des rechten Lobus temporalis.

Dies das Ensemble der wesentlichen Destructions-Erscheinungen, wie sie sich im Laufe jener 14 Monate in fortlaufender Kette aneinander gereiht haben mögen! Fügen wir noch hinzu, dass auch die Hinterhaupts- und Nackengegend von zahllosen Minengängen durchzogen wird, welche in irgend einer Periode des Leidens mit den soeben geschilderten communicirt haben oder noch zusammenhängen, so sehen wir das Bild der Verwüstung vollendet, welche sich an die Extractionswunde im Oberkiefer angeschlossen hat.

Mussten schon die dadurch bedingten Säfteverluste zu einer stetig zunehmenden Erschöpfung führen, so trug andererseits der Trismus spurius, welcher durch das sofortige Befallenwerden der Kaumuskeln und deren narbige Schrumpfung schon früh in den Vordergrund getreten war, mächtig dazu bei, den Verfall der Kräfte zu beschleunigen. Schon einige Wochen nach dem Beginne des Uebels wurde das Kauen und Schlucken beschränkt und späterhin konnte blos noch flüssige Nahrung und selbst diese nur mit grössester Anstrengung aufgenommen werden: ein zunehmender Inanitionszustand war sonach unausbleiblich.

Auf dieser doppelten Basis fortgesetzter Säfteverluste und einer relativen Verhungerung ist die allgemeine Amyloidentartung erwachsen, die von Seiten der Nieren neue directe Ausfälle mit sich bringt, während zugleich die productive Tätigkeit von Milz und Leber und die assimilative von Magen und Darm lahm gelegt wird. Unter der Last dieser gehäuften Hemmnisse für den gesammten Stoffwechsel, wie für die Functionirung fast aller Einzelorgane ist der Kranke erlegen.

Unsere Epikrise würde also lauten:

> Actinomykose mit relativ begrenzter, aber local sehr intensiver Propagation ohne Beteiligung von Eingeweiden, ausgenommen den per continuitatem ge-

streiften Schläfenlappen des Grosshirns. Inanition in Folge der narbigen Kieferklemme. Amyloidentartung und Wundmarasmus. Tod nach 14 Monaten.

Gegen das meiner Meinung nach freilich allzu inhaltarme Wort, dass er an Wundmarasmus oder Wundhectik gelitten, daran gestorben sei, wird sich sonach zwar Nichts einwenden lassen. Allein mit Fug und Recht verlangt die Gegenwart schärfere pathologische Begriffe, als eine vielfach nur an dem äusseren Schein der Krankheiten haftende Vergangenheit, die sich resignirt mit dem späten Reflex derselben genügen liess, weil es ihr nicht gelingen wollte, in deren innere Natur einzudringen. Wir unsererseits werden diese traditionellen Benennungen, zu denen ja auch die der chronischen Pyämie zu rechnen ist, höchstens annehmen können, um einen secundären Zustand, das Product dieser oder jener destructiven Erkrankung zu kennzeichnen; stets jedoch nur mit dem Bewusstsein, das eigentliche Wesen derselben damit nicht entfernt berührt zu haben.

Manche Fälle dieser Art mögen wohl eine gewisse äussere Aehnlichkeit mit dem Bilde der „chronischen Pyämie" im Sinne der Israël-schen Auffassung besitzen. Allein wenngleich ja eine dauernde, stetig um sich greifende „Eiterung" dabei nicht vermisst wird, so fehlt doch das einzig stichhaltige klinische Criterium für die Aufstellung jenes etwas vagen Krankheitsbegriffs: das Auftreten wiederholter Schüttelfröste. Eine so elastische Auslegung wir dem genannten Terminus, eben seiner Vieldeutigkeit wegen, auch zu geben bestrebt sein mögen, an dem hervorgehobenen Symptom ist und bleibt unbedingt festzuhalten. Tun wir das aber, so haben wir kein Recht mehr, von „chronischer Pyämie" zu sprechen; denn in allen bis jetzt bekannten und zumal auch in den Israël'schen Fällen ist die Krankheit durch den reactionslosen, fast ganz afebrilen Verlauf ausgezeichnet in einem Maasse, welches im Hinblick auf deu Umfang der vorhandenen Zerstörungen geradezu paradox genannt werden muss. Wohl aber darf man von einer besonderen Art Wundhectik sprechen, die, sei es allein, sei es im Verein mit ihren möglichen Consequenzen, der Amyloidentartung und Hydrämie und mit ihrer notwendigen Folge, dem allgemeinen Marasmus, den letalen Ausgang unausweichlich macht.

Als zweites Beispiel möchte ich einen Krankheitsfall vorführen, der auf den ersten Blick gar nicht mit dem eben geschilderten vereinbar erscheint und jedenfalls bestens dazu angetan ist, das andere Extrem der bunten Möglichkeiten zu repräsentiren, welche der weite Rahmen des klinischen Bildes der Actinomykose in sich schliesst. Dem Falle IX, welcher wohl noch vor Kurzem unbedenklich als „Chronische Eiterung mit Kieferklemme und Wundmarasmus" passirt sein würde, stelle ich

Fall VIII gegenüber, bei dem man wird schwanken dürfen, ob er wohl als „Primäres Sarkom“ oder als „Gummosität“ des Herzens rubricirt worden wäre, verbunden mit Metastasen in Milz und Grosshirn.

Auch hier (vgl. S. 16 fgde, sowie Tafel I, Fig. 1) wird eine Verletzung als Ursache des Leidens angegeben, die aber merkwürdigerweise weit ausserhalb des bisher stets ins Auge gefassten Terrains, der Mund- und Rachenhöhle, gelegen ist, nämlich am rechten Daumen. Von dieser Stelle aus soll sich eine Anschwellung den Arm entlang verbreitet und die bis dahin äusserst kräftige Frau sehr heruntergebracht haben. Während das betroffene Glied seine Functionsfähigkeit nie ganz wieder erlangt hat, bricht nach mehr als 2 Jahren ein vermeintlich neues Uebel am Rücken hervor, von welchem wir nach unseren sonstigen Erfahrungen nicht umhin können, zu vermuten, dass es mit jener traumatischen Affection trotzdem in innerem Zusammenhang gestanden. Zu zerstreuten Anschwellungen in der Interscapulargegend, dem Nacken und Halse, die sich da und dort sammeln und perforiren, gesellen sich erst 14 Tage vor dem Tode ostensible Symptome eines Lungenleidens.

Durch die Autopsie wird eine Fülle ungeahnter Zerstörungen aufgedeckt. Den Mittelpunct derselben bildet ein ähnliches System vielfach verzweigter Hohlräume an der linken Seite des Halses wie im vorigen Falle; nur dass dieselben hier weit oberflächlicher liegen, den vorderen und mittleren Schichten angehören, ohne sogar die Luftröhre und die Schilddrüse anders als von vorn und der Seite her zu berühren. Insbesondere hängt weder der Pharynx noch der Oesophagus unmittelbar damit zusammen, und vollends das sonst so gern infiltrirte lockere Gewebe zwischen dieser und der Halswirbelsäule ist ganz verschont geblieben. Von diesem in der Höhe des linken Schilddrüsenlappens befindlichen Mittelpuncte aus gelangt ein Ausläufer der Infiltration, indem er sich um die linke Seitenfläche der Speiseröhre herum nach hinten schlägt, freilich erst im Niveau des 7. Halswirbels, in das für Senkungen so hervorragend empfängliche praevertebrale Gewebe. Zunächst mehr zerstreut auftauchend confluirt die Infiltration am 3. Brustwirbel zu einer umfänglichen mit lockeren Granulationen und puriformem Detritus gefüllten Höhle, welche sich, die Pleura, resp. den adhaerenten linken Oberlappen vor sich herdrängend, bis zum 7. hinaberstreckt.

Von dem nämlichen Krankheitsherde an der linken Halsseite nimmt eine zweite, uns bis dahin fremde Reihe von Erscheinungen ihren Ausgang. An zwei Stellen nämlich ist die dünne Wand der rings von junger Wucherung umwachsenen Vena jugularis eingebrochen und die Neubildung ragt mit 3 knopfartigen Vorsprüngen in das Gefässlumen hinein. Im rechten Vorhof aber sitzen in 2 Trabekelnischen einige kleine und just im Ostium atrioventriculare ein stark apfelgrosser Tumor, der sich durch seinen feineren Bau, wie seinen reichen Gehalt an Körnern als ein

actinomykotischer Knoten, als eine offenbar von den Jugularis-Knöpfchen verschleppte Metastase legitimirt. Weitere kleinere sitzen auf dem endocardialen Ueberzug der vorderen Wand der rechten Kammer und haben, in das Myocard vordringend, schliesslich das viscerale Blatt des Herzbeutels erreicht und es ebenfalls durchbrochen. Von diesem Augenblick an eröffnet sich ihnen in dem weiten Cavum pericardii ein schier schrankenloses Feld zu ungemessener Entfaltung. In der Tat sehen wir diesen ganzen Raum durch eine 5 Cent. breite Schicht einer Neoplasie eingenommen, welche jede Spur des einstigen Hohlraums beseitigt und an dessen Stelle eine durchaus solide gallertig-fleischige Masse gesetzt hat: ein Gewebe, das die nämliche Textur und die gleichen Körner besitzt, wie die Granulationen in der Umgebung der Vena jugularis.

Sonach haben wir es offenbar zu tun mit einer durch die endocardial festgenisteten actinomykotischen Emboli eingeleiteten, durchaus homologen Affection secundärer Natur, mit einer per continuitatem fortgepflanzten Actinomykose des Pericardialsackes und seiner Wände.

In beiden Lungen stossen wir sodann auf eine ganze Reihe eigenthümlicher Herde, teils noch cohärent, teils zerfallen, erweicht und Höhlen bildend, welche die gleiche Zusammensetzung zeigen. Der Gedanke, dass diese ebenfalls auf embolischem Wege entstanden seien, ist wohl um so naheliegender, als sich eine directe Continuität zwischen dem linksgelegenen parapleuritischen Sacke einerseits, den durch das ganze Organ zerstreut auftretenden, aber gerade in den fernen unteren Partieen besonders ausgebildeten und überdies bilateral vorhandenen Lungenherden andererseits nicht nur als unnachweisbar herausgestellt hat, sondern angesichts der anatomisch-histologischen Befunde sogar als recht unwahrscheinlich gelten muss.

Die angedeutete metastatische Auffassung dieser disseminirten „Pneumonieen", zu deren Stütze auch das gleichsinnige Ergebniss des oben (S. 79 und 86) mitgeteilten Embolisirungs-Experimentes herangezogen zu werden verdient, wird aber noch plausibler, wenn wir uns erinnern, dass gleichzeitig im Gebiete des grossen Kreislaufes zwei Organe, die Milz und das Gehirn, ähnliche Erkrankungsstellen beherbergen, die in jener ebenfalls erweicht, in diesem consistenter sind.

Ob die beiderseits vorhandene serös-fibrinöse Pleuritis, offenbar die eigentliche Todesursache, durch die Herde in den Lungen, oder durch den Process am Herzbeutel hervorgerufen worden sei, ist zwar mit absoluter Sicherheit schwer zu entscheiden. Teils der ziemlich entfernt von dem serösen Ueberzuge befindliche Sitz der ersteren, teils die Tatsache, dass der in directem Contact mit dem schwer veränderten Herzen befindliche Serosa-Abschnitt, die Pleura pericardiaca, unzweideutig die bei weitem heftigsten Entzündungserscheinungen aufweist, macht

es jedoch im höchsten Maasse wahrscheinlich, dass sie von dem Processe am Herzen angeregt worden sei.

Das Alter des letzteren muss, allen Merkmalen nach zu schliessen, ein vergleichsweise recht bedeutendes sein. Erwägt man nun, dass die offenbar schon völlig ausgereifte Fungusmasse im Pericardialsacke, selbst wieder das Product einer schleichenden Fortleitung ist, so gelangt man für die endocardialen Tumoren zu einer noch ansehnlicheren Reihe von Monaten, vollends aber für die endophlebitischen Prominenzen und die perforirende Wucherung in der Nachbarschaft des Gefässes. Alles in Allem dünkt es mir sonach keineswegs unmöglich, dass die cervicale Affection noch geraume Zeit vor dem seit $^3/_4$ Jahren ostensiblen Kranksein bestanden habe, ja dass sie eben das Residuum jener vom Arme heraufziehenden Infiltration darstelle, welches späterhin selbstständig weiterwühlend nach zahllosen Zwischenfällen dadurch den Tod herbeiführt, dass es eine massige Ausschwitzung in beide Pleurahöhlen hervorruft mit starker Compression beider Lungen.

Unsere Epikrise lautet also:

> Actinomykose an der linken Halsseite, entweder „spontan", oder abhängig von einer traumatogenen Infiltration des rechten Armes. Senkung gegen die Brustwirbelsäule mit Bildung eines prävertebralen Sackes ohne Beteiligung der anstossenden Pleura- und Lungenpartie. — Knopfförmige Protrusion der Wucherung in das Lumen der linken Vena jugularis und Metastasen-Entwicklung im rechten Herzen, wahrscheinlich in den Lungen, jedenfalls in der Milz und dem Gehirn. Tod an terminaler Pleuritis beiderseits, fortgeleitet von der bis ins Cavum pericardii vorgedrungenen actinomykotischen Neoplasie des rechten Ventrikels.

Dem soeben geschilderten Falle am ähnlichsten ist wohl No. XVI, einmal insofern auch hier ein ganz versteckter, mit der Mundhöhle und deren Organen anscheinend ausser allem Zusammenhange stehender Herd [1]), ein dem unteren Brust- und dem oberen Lendenteil der Wirbelsäule anliegender Sack, den Mittelpunct des Leidens bildet, sodann aber insofern, als ebenfalls Erkrankungsstellen in den Lungen und der linken Herzkammer vorhanden sind. Höchstens die ersteren, die in pulmonibus, könnte man vielleicht durch unmittelbare Fortpflanzung des retropleuralen Wucherungsprocesses erklären; möglicherweise muss aber auch für sie in eben dem Sinne eine embolische Entstehungweise angenommen

[1]) Die Zähne waren durchaus tadellos, auch die Mandeln in Folge schwieliger Umwandlung ganz frei.

werden, wie sie für die Herde im Myocardium unbestreitbar ist. Der Fall XVI unterscheidet sich indessen für den Arzt, zumal für den, welcher die erstaunliche Versatilität der Actinomykose noch nicht aus eigener Erfahrung genügend kennen gelernt hat, insofern sehr wesentlich von dem vorigen Beispiele, als dort die Hohlgänge und Fisteln am Halse sitzen, ziemlich oberflächlich und ohne jede Beteiligung von Knochen, hier jedoch die Erkrankung der Rippen so sehr in den Vordergrund tritt, dass wir es nur selbstverständlich finden können, wenn intra vitam der Kern des ganzen Leidens in einer Caries der falschen Rippen erblickt worden ist.

Hinsichtlich des letzteren Punktes, Localisation in der Lendengegend, resp. in abdomine, schliessen sich an Fall XVI zwei weitere, die mit VIII nur in dem freilich sehr wichtigen negativen Punkte übereinstimmen, dass bei beiden jede Beziehung zu einer Affection der Mund- oder Rachenhöhle vermisst wird.

Zunächst ist der v. Langenbeck'sche (No. I) hervorzuheben, in welchem sich eine, den characteristischen Inhalt umschliessende Höhle, allem Anscheine nach ganz unabhängig von irgend welcher Primäraffection, vom 12. Brustwirbel bis zum Promontorium erstreckt und durch mehrere Fistelöffnungen einen Ausweg nach dem Rücken gebahnt hat. Dieser Vorgang hat eine abgesackte Ausschwitzung an der Basis der linken Lunge angeregt. Tod erfolgt an einer genuinen, der Schilderung nach höchst wahrscheinlich rein accidentellen Pleuropneumonie der linken Seite. — In zweiter Linie ist No. VII zu gedenken, bei welchem eine versteckte Lendenwirbelerkrankung als Ursache einer dem Laufe des rechten, dann auch des linken Psoas folgenden Eitersenkung vermuthet worden war. Der mit den typischen Bestandtheilen der actinomykotischen Wucherung versehene Primärherd dehnt sich vom 3. Lenden- bis zum 1. Kreuzbeinwirbel aus und hat ausser den Störungen im grossen Becken keine weitere Rückwirkung, insbesondere keine Metastasen hervorgerufen. Das Uebel besteht seit etwa 1 Jahre; der Tod erfolgt durch Embolie mehrerer grosser Aeste der Arteria pulmonalis.

Eine dritte Categorie endlich bilden, wenn ich mich nicht täusche, die beiden Israël'schen Fälle (II und VI) und mein Fall V. Bei all diesen Personen nämlich ist eine linksseitige Lungen- oder Rippenfellentzündung das erste ostensible Zeichen, vermeintlich geradezu der Beginn des Leidens gewesen, das eine Mal 7, das andere 9, das dritte Mal sogar 20 Monate vor dem Tode. Daran schliessen sich Symptome eines schleichenden Uebergreifens auf die Costal- und Zwerchfellspleura, einer Verbreitung auf das lockere Gewebe des Mediastinum posticum, der intercostalen und Rückenmusculatur bis zu schliesslicher Unterminirung der Dorsalhaut und kraterförmiger Perforation da und dort. Bald

werden auf diesem Wege etliche Rippen gestreift und cariös angefressen (II und VI), bald zugleich die Wirbel von einer sich mehr und mehr ausdehnenden Granulationsbildung überzogen, die an der einen Stelle dem Zerfall und der Auflösung anheimfällt, an der anderen die Spongiosa so gründlich durchwuchert, dass sie erst vor der Dura mater spinalis Halt macht (V). Während aber diese parapleuritischen Höhlen und Spalträume ein Mal nur zur Propagation in der geschilderten Continuität führen, ohne fernliegende Organe in Mitleidenschaft zu ziehen (V), tauchen andere Male an allen Ecken und Enden neue ähnliche Herde auf, die unter Umständen diffuse Serosa-Entzündungen einleiten und so den Exitus beschleunigen (II und VI). So werden ein Mal die Milz, Nieren, Leber und Darm, sowie die Musculatur vielerwärts betroffen (II), das andere Mal Leber, linke Niere und rechte Lunge, sowie das Muskel- und Unterhautgewebe (VI).

Nach den oben mitgeteilten Erfahrungen von prävertebraler, ja sogar parapleuraler Höhlenbildung als alleinigem oder wenigstens nachweislich primärem Krankheitsherde darf zwar die Annahme an und für sich keineswegs als unzulässig betrachtet werden, dass auch der in Fall V vom 2.—11. Brustwirbel nachgewiesene Spaltraum den wirklichen Ausgangspunct des Leidens darstelle, welches von da aus allmählich erst auf die linke oder rechte Pleura und Lunge hinübergegriffen habe. Und es bleibt immerhin denkbar, nach der Torpidität und Versteckheit dieser Vorgänge nicht einmal ganz unwahrscheinlich, dass die „Pneumonie" wirklich nur das erste Signal für eine vielleicht schon lange symptomlos bestehende geheime Erkrankung geworden sei. Andererseits hat die von Israël befürwortete Anschauung, dass die Lungenerkrankung, wahrscheinlich angeregt durch die von der Inspirationsluft herzugetragenen Keime des Strahlenpilzes, das Erste sei, jene parapleuralen „Eiterungen" erst nachträglich hinzuträten, so viel Verlockendes, dass ich sicherlich weit entfernt bin, mich dagegen zu erklären. Nur fehlt uns leider, da in den Israël'schen Fällen über das Verhalten der Wirbelsäule Nichts erwähnt ist, der volle Einblick in sämmtliche Factoren unserer Beweisführung und so wird denn die Forschung vor Allem danach trachten müssen, mit Hülfe etwaiger Altersunterschiede sei es zwischen den neoplastischen Producten, sei es zwischen den Entwicklungsstufen der beigemengten Pilze der einen und der anderen Oertlichkeit, diese wichtige Frage einer Entscheidung näher zu führen.

Eine höchst bedeutsame Ungleichartigkeit besteht aber zwischen den genannten 3 Fällen insofern, als die Herde im einen (II) von Anfang an eine missfarbige und höchst übelriechende Beschaffenheit besessen, in den beiden anderen (V und VI) dagegen einen blanden gutartigen Inhalt umschlossen haben, der zwar gemeinhin eitrig genannt wird, indessen sich, wie wir gesehen, weniger aus den Elementen des Eiters, als aus

den Trümmern von mancherlei Gewebs- und Entzündungszellen zusammensetzt.

Meine Ueberzeugung, dass diese hässlichen Eigenschaften des Abscessinhaltes und dessen exquisit eitriges Aussehen im Fall II etwas bis zu einem gewissen Grade Zufälliges, von dem Wesen der Krankheit schlechthin Unabhängiges darstellten, ist oben bereits dargelegt. Wer mit mir versucht, diese Erscheinungen von einer am wahrscheinlichsten durch septisch inficirte Atemluft bedingten Verderbniss der jungen Neubildung, vielleicht auch einer primären septischen Verunreinigung der Strahlenpilze selbst abzuleiten, wird das auf den ersten Blick Ungereimte in dem klinischen Bilde, die fortgesetzte Wiederkehr heftiger Fieberanfälle und Schüttelfröste, auf ein allgemeines Gesetz zurückgeführt und als naturgemäss begründet in der Absonderlichkeit des anatomischen Befundes dargetan haben. Denn bei allen Kranken sonst, den geheilten, wie den gestorbenen, haben wir ja den „puriformen" Inhalt bland und reizlos geschildert gefunden: eine Eigenschaft, mit der die schwächlichen Reactiv-Erscheinungen in dessen unmittelbarster Nachbarschaft in schönem Einklange stehen. Lassen uns doch eben diese aufs Anschaulichste ermessen, eine wie extensiv begrenzte, der Intensität nach äusserst milde Rückwirkung er stets und überall ausgeübt.

Unter den 4 Fällen mit Entwicklung von Metastasen (II, VI, VIII und XVI) befindet sich nur einer, wo ein greifbares Substrat für embolische Verschleppung nachgewiesen ist und zwar in ganz anderem, weit gröberem Sinne, als die Israel'schen Betrachtungen über das Zustandekommen dieser Fernwirkung nahelegen. Es mag sein, dass jene multiplen Abscesse in Milz, Nieren, Leber, Darm etc. weniger durch grössere Geschwulst-Partikeln, als durch kleinste Drusenfragmente erzeugt worden seien, wie er sie in einzelnen Gefässgebieten direct demonstriren konnte. Nicht minder mögen die ebenfalls mikroskopisch nachgewiesenen Pilzansammlungen in manchen pulmonalen und pleuralen Lymphgefässen in der Tat als die Ursprungsstätten zu gelten haben, von wo aus feinste Bruchstücke sich gelöst und da oder dorthin zerstoben sind. Trotz alledem ist und bleibt es unsere Aufgabe, das Gefässsystem im speciellen Hinblick auf etwaige Arrosion und ein Hineinwuchern der Neoplasie zu durchmustern: Ereignisse, die mit dem fressenden Character der actinomycotischen Neubildung aufs Innigste zusammenhängen und gerade bei so multiplen und umfänglichen Herden wie in jenen beiden Fällen doch vielleicht ebenfalls zu vermuten sind.

4. Systematische Stellung der neuen Krankheit.

Nachdem wir bis hierher die Art und Weise des Auftretens und der Propagation der Strahlenpilzerkrankung in ihrem äusseren Wesen erforscht, sodann den inneren Zusammenhang und die Reihenfolge der Erscheinungen aufzudecken gestrebt haben, bleibt uns nunmehr die fundamentale Frage zu beantworten nach Wesenheit und Bedeutung der uns schon auf den ersten Blick fremd und eigenartig genug anmutenden actinomykotischen Neoplasie. So unzählige Male wir derselben in allen denkbaren Organen schon begegnet sind, so eingehend wir sie in ihren histologischen Eigentümlichkeiten auch geschildert haben: es fehlt uns doch noch immer an einer allgemein pathologischen Würdigung des gesammten Vorganges und damit an der notwendigen Grundlage für die Einreihung des neuen Leidens in das bestehende System der Krankheiten.

Im Sinne einer möglichst raschen Klärung der sich etwa aufdrängenden Zweifel und Einwände lege ich unseren Erwägungen Fall VIII zu Grunde und zwar nicht sowohl die primären Granulationsherde an Hals und Jugulum, als die Metastasen in Herzhöhlen und Pericardialsack: an ihren Früchten sollt ihr sie erkennen!

Kein Unbefangener wird sich, glaube ich, bei deren Prüfung dem Eindrucke zu entziehen vermögen, dass hier eine gewächsartige, keine einfach entzündliche Neubildung vorliege. Dafür spricht zunächst der ganze äussere Habitus der Knoten, d. h. ihr beträchtlicher Umfang und die solide Beschaffenheit ihrer Substanz, welche nur da und dort kleine Erweichungsstellen, nirgends eigentliche Eiterdepots einschliesst. Sodann der histologische Charakter: ein fest und dauerhaft organisirtes Neugewebe liegt vor uns, das eines eigenen selbstständigen Wachsthums fähig ist, eine stets gleichartige junge Wucherung apponirt, eben weil es ausgerüstet ist mit allen Bestandtheilen und Vorrichtungen zu unabhängigem parasitärem Dasein.

In den vermöge ihrer vollen Jugendfrische typischen Herden stossen wir nämlich neben kleinen Rundzellen auf grössere, mehr und mehr vielgestaltig umgewandelte Elemente, die zuvörderst lose und ziemlich uniform aneinander lagern und zu umfänglicheren Gruppen vereinigt, dicht gedrängte Rundzellenherde bilden. Indem sie in ihrer peripherischen Zone, oder nach längerem Bestehen, „im Alter", allmählich einem zarten Fasergewebe zwischen diesen früher dichtgedrängten Elementen Raum geben, das immer mächtiger zur Geltung gelangen kann, vermögen jene weicheren Partien mehr und mehr in den Hintergrund zu treten, ja in eine fast starre Verdichtung überzugehen.

Jene saftigen und zellenreichen Abschnitte nun, die im Texte möglichst unvorgreiflich als Einsprengungen von Granulationsgewebe bezeichnet worden sind, stellen die Hülle der pathognomonischen Pilz-

körner dar und eben damit das nächste und massgebendste Product der Materia peccans, den eigentlichen Kern der Krankheit: es ist ein nicht gerade gefässreiches, und desshalb — bei der Lebhaftigkeit der jungen Wucherung — leichtlich dem centralen Zerfall und der Erweichung ausgesetztes Neugewebe. Indem es somit an vielen, durch je einen Pilzdrusen-Complex markirten Mittelpuncten einschmilzt, entstehen jene stecknadelkopfgrossen Spalten und Höhlen, welche je ein „Eitertröpfchen" nebst den frei gewordenen Körnern einschliessen.

Während sich so auf der einen Seite eine fleckweise eingestreute Verflüssigung, eine ausgesprochene Nekrobiose anbahnt, geht an der Peripherie eine Verdichtung und schwielige Umwandlung vor sich, wodurch sich immer mehr 2 Hauptbestandtheile ausprägen und von einander sondern: die gallertig-fleischigen — jugendlichen — und die derbfaserigen — überlebten.

Haben erstere das Uebergewicht, wie es bei einer umschriebenen Natur der Wucherung nicht selten ist und vielleicht auf unverhältnissmässiger Menge der Pilzkeime, einer besonders lebhaften Wachstumsenergie derselben oder einer grösseren Empfänglichkeit des Nährbodens beruhen mag, so behauptet sie den Character einer saftigen Granulationsgeschwulst. Im Laufe langer Monate wächst sie zusehends, aber meist ganz symptomlos an, ohne äussere Aenderung als den Grössen-Unterschied: erst wenn die innere Destruction in den Vordergrund tritt und die davon freilich unzertrennlichen leichten Entzündungsphänome in der Peripherie, strebt sie unvermeidlich zur Entleerung und zum Aufbruch: es ist das die „Vereiterung" des Herdes, die Bildung eines „actinomykotischen Abscesses".

In wie tropischem Sinne indessen gerade diese uns sonst so geläufigen Namen für den in Rede stehenden Process aufzufassen seien, das erhellt sofort daraus, dass eine wirkliche Suppuration aus den unscheinbaren kraterförmigen Oeffnungen nach der ersten Entfernung jener halbflüssigen Schuttmasse einfach ausbleibt. Sodann aber kann nicht genug hervorgehoben werden, dass sich die eitrige Schmelzung auf alle Fälle streng innerhalb der Schranken der nun einmal vorhandenen Proliferationsschicht hält, niemals eigene Bahnen einschlägt, wie es doch bei ächten, aus welcher Ursache immer entstandenen Eiterungen oder Abscessen naturgemäss zu gewärtigen ist.

Ueberwiegen umgekehrt die faserigen Bestandteile, so darf uns das als Zeugniss dienen dafür, dass die seitens der Pilzkörner ausgeübte formative Reizwirkung zu erlahmen begonnen habe, dass sich vielmehr die reactive Tätigkeit der alten Matrix, rings um die einzelnen Wucherungsherde und zwischen ihnen, wiederum strebe geltend zu machen. Je mehr also die letzteren, sich mehr und mehr zusammendrängend, ein-

schwinden, desto mehr nimmt das faserige Zwischenwerk zu und so kommt es denn zu einer spontanen Involution, zur Bildung actinomykotischer Schwielen, in denen nur noch schmale goldgelbe Streifen und Einsprengungen an das einstige bunte Bild zu erinnern vermögen. Dies Alles vollzieht sich mutatis mutandis ganz ebenso am Knochen; auch hier kann die Arrosion und Durchwucherung zum Stillstande kommen, die einstige Neoplasie durch innere Auflösung zu Grunde gehen und so in gleicher Weise eine locale Ausheilung zu Stande kommen. Nunmehr lässt nur die unregelmässig höckrige, dabei derb sklerosirte Beschaffenheit der Knochenflächen noch erraten, was Alles sich vormals hier abgespielt.

Mag nun aber, sei es hier, sei es dort, der Ausgang in Erweichung erfolgt sein, woraus in der Tiefe der Organe Höhlen, an Oberflächen Geschwüre hervorgehen müssen, oder der in Verdichtung: die Neoplasie im Ganzen bleibt davon unberührt. Allenthalben, besonders aber an der Peripherie, greift sie in ungeschwächter Lebenskraft weiter um sich und betätigt eben dadurch die Eigenschaft aller malignen Gewächse: eines eigenen, von dem der Matrix unabhängigen Wachstums- und Vermehrungstriebes.

Wenn wir somit die actinomykotische Neubildung unter die Geschwülste im engeren Sinne des Wortes rechnen müssen, so fragt sich nur noch, in welche Gruppe sie wohl einzureihen seien. Und da kann denn schon nach ihren anatomisch-histologischen Eigenthümlichkeiten darüber kein Zweifel mehr obwalten, dass wir sie unter die „Granulationsgeschwülste“ im Sinne Virchow's zu stellen haben.

Allerdings verleugnen sie in ihrer gröberen Erscheinungsform nicht selten den Character eines Tumors in der chirurgischen Bedeutung des Wortes und verhalten sich auch insofern durchaus eigenartig, als sie im Gegensatz zu dem Tuberkel und verwandten Formen jener Gruppe, in ihren Dimensionen fast ungemessen schwanken, von hirsekorngrossen Knötchen alle Zwischenstufen aufweisen bis zu mächtigen Knollen vom Umfange eines Apfels, der ungeschlachten Productionen beim Rinde ganz zu geschweigen. Allein wenn bereits die morphologischen Kriterien: ihr Bau und ihre Metamorphosen — partielle Ausheilung, sei es durch Einschmelzung, sei es durch fibröse Verdichtung — hinreichende Analogieen mit jenen und somit kräftige Beweismittel für das Zutreffende meiner Auffassung liefern, so sind die physiologischen Argumente vollends dazu angetan, schlagend zu wirken: die bei aller Bedächtigkeit unverkennbare Energie in der vitalsten Fähigkeit jedes Gewebes, zu wachsen und sich zu vermehren. Also auch insofern stimmt die actinomykotische mit anderen Granulationsgeschwülsten überein, als sie nicht bloss in loco um sich greifen, zu fressen vermag, sondern auch Keimlinge auszusenden

im Stande ist, Fleisch von ihrem Fleisch, die da oder dort in weiter Ferne ein gleichartiges Product hervorspriessen lassen.

Fassen wir nun alle die Merkmale zusammen, welche die uns beschäftigende Neoplasie vor anderen kennzeichnen, so kommen wir unwillkürlich dazu, sie der Syphilis und dem Aussatze am nächsten zu rücken, mit denen sie sogar das ausgesprochen gummöse Aussehen mancher Producte, sowie die Neigung teilt zu einer diffusen Infiltration durch frühzeitige Confluenz der zeitweise vielleicht isolirt aufgetretenen Einheiten. Indess ich bin sicherlich der letzte, eine Gruppirung biologischer Wesen — Krankheiten — lediglich von dem Gesichtspuncte ihrer noch so genau erkannten anatomisch-histologischen Eigenschaften zu empfehlen: eine Vorbedingung, die für die Actinomykose heute noch nicht einmal erfüllt ist. Im Gegenteil: ein flüchtiger Hinweis auf die bedeutsamsten physiologischen Merkmale der Syphilis, ihre Contagiosität und ihre erbliche Uebertragbarkeit wird genügen, um uns zu sagen, dass es der künftigen Forschung vorgreifen hiesse, wollten wir aus jenen vielleicht rein äusseren Aehnlichkeiten sofort auf eine innere Verwandtschaft zurückschliessen. Allerdings dürfen wir uns ja auf Grund der oben erwähnten Impfversuche ein für alle Mal der Inoculationsfähigkeit der Actinomykose des Rindes versichert halten. Indessen vorläufig wissen wir doch nur, dass diese Kraft an die Substanz der jungen Neubildung geknüpft ist; über eine etwaige Infectiosität der übrigen Gewebe und der Säfte des befallenen Organismus aber vermögen wir noch nicht einmal Vermutungen zu hegen!

Nachdem Klebs, im Hinblick auf die ätiologischen Eigenschaften der Granulationsgeschwülste Virchow's, empfohlen hat, sie fürderhin als Infectionsgeschwülste zu bezeichnen[1]) und nachdem diesem Vorschlag rasch allgemeine Aufnahme zu Teil geworden ist[2]), dürfen wir vollends nicht mehr unterlassen, jeden in diesen Kreis einzuführenden Neuling zuvörderst darauf zu prüfen, ob ihm infectiöse Fähigkeit denn auch wirklich innewohne.

Die Frage lässt sich in der Tat bejahend beantworten, insofern als eine Uebertragung von jungen Geschwulstpartikeln sowohl auf einer serösen Fläche, wie in subcutanen Wunden — und nicht minder im Innern von Blutgefässen eine entsprechende Neoplasie zu erzeugen vermag, die sich durch die gleiche selbstständige Wachstums-Energie auszeichnet, wie die primäre Wucherung.

Für dieses jüngste Mitglied in der Reihe der Infectionsgeschwülste ist nun aber ein Element als constanter und wesentlicher Bestandteil

---

[1]) Prager Vierteljahrsschrift, Band 126.

[2]) Cohnheim, Vorlesungen über allgemeine Pathologie, Band I, S. 608 ff. und Andere.

nachgewiesen, das Strahlenpilzkorn, welches in bemerkenswertem Gegensatze zu fast allen übrigen pflanzlichen Parasiten des menschlichen Körpers schon mit blossem Auge erkannt zu werden vermag, vergleichsweise riesige Dimensionen besitzt.

Die pathogene Bedeutung dieser steten und unzertrennlichen Begleiter der actinomykotischen Neoplasie hat uns bereits aus zahllosen, rein anatomischen Tatsachen entgegengeleuchtet, welche in den oben gegebenen Krankheitsgeschichten verzeichnet sind: überall wo sie sind, treffen wir die typische Wucherung und umgekehrt, wo immer diese vorhanden ist, werden jene nicht vermisst. Diese innere Zusammengehörigkeit der beiden Bestandteile, sie ist der rothe Faden, der uns in dem Labyrinth der bis zu verwirrendem Wechsel vielgestaltigen Erscheinungsformen der Krankheit leiten muss; sie ist und bleibt die Basis für deren wissenschaftliche Definition.

Die ursprünglich rein empirisch gewonnene Ueberzeugung von der Gesetzmässigkeit dieses ausnahmslos combinirten Vorkommens ist nun aber auch bekräftigt durch das Ergebniss des Experimentes. Die transplantirten Pilzkörner gedeihen unter günstigen Bodenbedingungen, wo immer sie hingeraten, und die Ausdehnung des jungen Impfgewächses steht, allem Anscheine nach, in unmittelbarer Abhängigkeit von der Energie ihrer Expansionskraft.

> Die Natur bietet uns hier also einmal ein greifbares Substrat für die ansteckende Fähigkeit einer „Infectionsgeschwulst", den Stoff für deren specifische Kraft: Der Strahlenpilz ist der massgebende Factor dieser Neubildung, der Träger ihrer cardinalsten Eigenschaft.

Wir haben hier also ein Beispiel vor uns, in der menschlichen Pathologie, so weit ich sehen kann, das erste, wo durch pflanzliche Parasiten die Production eines wirklichen Gewächses hervorgerufen ist. So mannichfaltig die altbekannten Beispiele sind, wo Entzündung, Eiterung, Verjauchung durch niedere Organismen eingeleitet wird, und so viele neue gerade die letzten Jahre jenen alten hinzugefügt haben, so wüsste ich gegenwärtig dennoch keines namhaft zu machen, wo sich eine atypische, selbstständig ins Ungemessene weiterschreitende Neubildung unzweideutig auf die Anwesenheit oder die Wucherung pflanzlicher Parasiten zurückführen liesse, wo wir, gegenüber den zahlreichen mycetogenen Entzündungs- und Sepsisprocessen ein mycetogenes Neoplasma vor uns hätten.

Bei der Actinomykose liegt nun in der Tat der Fall vor, dass selbst bei massenhafter Einbringung von Keimen in seröse Säcke oder in das Unterhautgewebe, im Gegensatze zu allen landläufigen Voraussetzungen, nur ganz leichte entzündliche Erscheinungen zu folgen

pflegen, jene bekannten Symptome einer wohltätigen und heilsamen entzündlichen Reaction, wie sie ja schon den chemisch indifferentesten Fremdkörpern gegenüber niemals ausbleiben. Eitrige oder gar septische Processe jedoch kommen blos insoweit vor und überdies nur in enger räumlicher Beschränkung, als die applicirten Fragmente, sei es in Folge einer intra vitam bestandenen oder postmortal gesteigerten partiellen Verderbniss ungeeignet zur Acclimatisation und zum Weiterwachsen gewesen waren, somit naturgemäss der Nekrose anheimfallen mussten. Allein eine progrediente Eiterung oder Jauchung oder gar eine septische Allgemeininfection wird niemals dadurch angeregt.

Dagegen wird ihr Wachstum von der Erzeugung einer jungen, fleischigen Gewebsmasse begleitet, welche all die Charactere an sich trägt, die Virchow den „Granulationsgeschwülsten" vindicirt hat: vor Allem die Eigenschaft, nicht über das Stadium der Granulationsbildung hinauszugelangen, also einen transitorischen Habitus zu bewahren und vermöge der ihr von Anbeginn innewohnenden Hinfälligkeit frühzeitig einer inneren Auflösung anheimzufallen, gewöhnlich auf dem Wege irgend einer Form von Erweichung[1]).

Nach alledem handelt es sich hier um eine **mycetogene** Granulationsgeschwulst oder um eine Infectionsgeschwulst, deren Contagium in ihrem morphologisch und biologisch typischsten Bestandteil, den Strahlenpilz-Einsprengungen, gesucht und gefunden ist.

Nur eine unseren Breiten allerdings durchaus fremde Krankheit, der sogenannte Madurafuss, könnte hier vielleicht als in gewisser Hinsicht analog herangezogen werden. Da indessen über dieses Leiden bisher nur äusserst dürftige Spuren zu uns herübergelangt sind, so ist die Zahl der europäischen Pathologen verschwindend, welche eine auf eigener Anschauung fussende Kenntniss von dem Wesen der dabei wahrzunehmenden Veränderungen besitzt. So weit sich jedoch aus den Schilderungen der ostindischen Aerzte ein Einblick gewinnen lässt, scheint in der Tat etwas Aehnliches dabei vorzuliegen. Nach Carter[2]) handelt es sich nämlich dabei um einen sporangien-bildenden Mycelpilz, Chionyphe Carteri, welcher, vermutlich begünstigt durch kleine Verletzungen, in das Haut- und das subcutane Gewebe hineingerät. Hier ruft er zuerst eine heftige Entzündung und Eiterung hervor, die wiederholt zu exacerbiren und so mehr und mehr chronisch zu werden pflegt. Allmählich entstehen dann warzige Knoten von unförmlichem Aussehen, welche mit einer weit in die Tiefe dringenden, zuletzt selbst den Knochen beteiligenden Infiltration

[1]) Virchow, Die krankhaften Geschwülste. Band II, S. 389 ff.
[2]) On mycetoma or the fungus-disease of India. London 1874.

sämmtlicher Weichteile des Gliedes zusammenhängen. Früher oder später erfolgt spontan deren Aufbruch und nun entleert sich fort und fort eine dünne, missfarbige Flüssigkeit, in welcher kleine schwärzliche Klümpchen, zusammengeballte Pilzbestandteile, suspendirt sind.

Allein auch abgesehen davon, dass uns die Geschichte des Madura-Fusses nur vom Hörensagen bekannt ist, können wir an dieser Stelle um so eher auf eine etwaige Parallelisirung mit der uns beschäftigenden Affection verzichten, als neuerdings zwei so erfahrene Forscher auf parasitologischem Gebiete, wie Lewis und Cunningham[1]), die nicht unbeträchtliche Zahl der früher schon mehrfach laut gewordenen Stimmen verstärkt haben, welche sich gegen eine parasitäre Einwirkung als Grundursache des rätselhaften Leidens aussprechen. Vielmehr treten die Pilzelemente, ihrer Ansicht nach, erst in ein einem späteren Stadium auf, zu einem bereits entwickelten Krankheitszustande jener Teile sich hinzugesellend.

Vielleicht wäre hier noch einer weiteren exotischen Krankheit zu gedenken, der Lepra, mit deren Knoten die actinomykotische Neubildung, abgesehen von den syphilitischen Gummositäten, wohl die meiste Verwandtschaft besitzt, sowohl hinsichtlich der groben Erscheinungsform und der Propagationsweise, als auch hinsichtlich der Tendenz zur Generalisirung und der dabei benutzten Bahnen, zum Teil auch der feineren Texturverhältnisse. Nach Albert Neisser's Untersuchungen über die pathogene Bedeutung der in denselben constant vorhandenen, eigentümlichen Bacillenform[2]) sind diese Organismen die Urheber von Entzündungen, deren Auswanderungsproducte das Material für die lepröse Neoplasie abgeben. Die Langsamkeit in der Entwicklung der letzteren und die Chronicität des ganzen Krankheitsverlaufs, wodurch ja die Lepra bekanntlich in noch weit höherem Masse ausgezeichnet ist als die Actinomykose, erklärt Neisser aus dem Umstande, dass die physiologische Resistenz des menschlichen Organismus gegen jene Bacillen eine ebenso hochgradige sei, wie die Wachstumsenergie der Parasiten eine geringe: eine Voraussetzung, die wir ja in ganz ähnlicher Weise hinsichtlich des Strahlenpilzes, in beschränkterem Masse freilich, zu machen veranlasst waren.

Ist es sonach für die menschliche Pathologie noch zweifelhaft, ob mycetogene Gewächse — ausser den actinomykotischen — wirklich vorkommen, so liefert uns das weite Gebiet der Pflanzenkrankheiten eine ebenso stattliche, als wohlbeglaubigte Reihe sprechendster Analogieen. Die Botaniker kennen hier eine grosse Zahl pathologischer Excrescenzen,

---

[1]) The fungus-disease of India. XI. Report of the sanitary commissioner of India, 1876.

[2]) Weitere Beiträge zur Aetiologie der Lepra. Virch. Arch., Bd. LXXXIV, S. 514.

die teils als sogenannte „Gallen", teils unter allerlei anderen volkstümlichen Namen bekannt sind, von bald fleischigen, bald derbfaserigen oder holzigen Knollen und Wucherungen am Pflanzenkörper, welche nicht auf die mechanische Verletzung und den chemischen Reiz tierischer Störenfriede, von Wespen und sonstigen Insecten zurückzuführen sind, sondern auf das Hineingeraten und Sichfestnisten von pflanzlichen Eindringlingen. Durch deren Anwesenheit werden so lebhafte Wucherungsvorgänge an den Parenchym- und Epidermiszellen angeregt, dass an der betroffenen Stelle grob sichtbare Erhebungen oder „Auftreibungen" zu Stande kommen. Es geschieht dies z. B. durch verschiedene Synchytrium-Arten, deren eine an der unteren Fläche der Blätter von Succisa pratensis zur Erzeugung halbkugeliger Prominenzen Anlass gibt; ferner durch Cystopus candidus, welcher eine eigentümliche hyperplastisch-tumorähnliche Vergrösserung der Blüten und Früchte der Capsella bursa pastoris nach sich zieht; sodann durch Othia morbosa, welcher die bei Prunus virginianus mitunter zu beobachtenden knollig-höckrigen Verdickungen der holzigen Zweige ihren Ursprung verdanken und durch andere ähnliche.

II. Aetiologie.

Die Frage nach Herkunft und Entstehungsursache der Actinomykose fällt zwar in erster Linie zusammen mit der in einem früheren Abschnitte (S. 55 ff.) ausführlich erörterten, aber noch nicht abgeschlossenen nach dem Wesen und der Bedeutung des rätselhaften Strahlenpilzes. Allein da uns ja bis jetzt weder die morphologischen Kriterien, noch die entwicklungsgeschichtlichen Ergebnisse eine genügende Grundlage geliefert haben, um über seine systematische Stellung ein bündiges Urteil zu fällen, so sind wir fürs Erste notgedrungen ausser Stande, den nächsten und directesten Weg zur Erforschung der Aetiologie der Krankheit einzuschlagen.

Bei solcher Lage der Dinge wird sich unser Augenmerk mit doppelter Schärfe auf alle Indicien, alle noch so äusserlich scheinenden Begleiterscheinungen und Nebenumstände zu richten haben. Denn wenn dieselben auch den Kern der Sache zunächst unberührt lassen, so können sie doch, indirect wenigstens dazu helfen, die Einsicht in das Zustandekommen der Krankheit zu fördern, vielleicht sogar uns bedeutsame Winke für die Prophylaxe an die Hand zu geben.

Bereits in mehreren früheren Publicationen habe ich auf die Tatsache hingewiesen, dass uns bis heute lediglich von Omnivoren (Mensch, Schwein) und Herbivoren (Rind) die Fähigkeit bekannt sei, von Actinomykose heimgesucht zu werden, dass dagegen Carnivoren eine gewisse,

vielleicht principielle Immunität besässen[1]). Mit letzterer Annahme stehen die negativen Ergebnisse in bemerkenswertem Einklange, welche uns die Experimente an Hunden nach einer wie immer modificirten Art künstlicher Uebertragung geliefert haben (vgl. S. 72 ff.).

Die Berücksichtigung dieser empirisch gewonnenen Sätze leitete mich naturgemäss auf die Vermutung, dass pflanzliche Nahrungsmittel das Vehikel abgeben möchten, vermöge dessen der fragliche Pilz, vielleicht als parasitäre Verunreinigung daran gebunden, mit dem Inneren des Körpers in Contact gerate. Als das nächstliegende Atrium bot sich bei Verfolgung jenes Gedankenganges die Mundhöhle, einmal insofern sie die erste Aufnahme- und Zerkleinerungsstätte darstellt für die zumal bei den exponirten beiden Tierspecies vielfach so ungeschlachten, zu mechanischen Insulten nur allzu geeigneten Ingesta. Sodann aber insofern sie in der Tat nur den äussersten Vorhof bildet für die Eingeweide des Körpers, in welchem die verschiedenartigsten Stoffe sich kreuzend einander begegnen. Eben wegen dieses bunten Getümmels werden gar mancherlei Ueberreste und Abfälle von Speise und Trank in dem oder jenem Winkel zurückbleiben und begünstigt durch die Wärme und die stete salivale Berieselung dieser feuchten Kammer bestens Gelegenheit finden, Boden zu fassen, weiter zu vegetiren und bald da, bald dort, wo immer ein Zerfallsherd sich auftut, eine Pforte der Invasion sich öffnet, doppelt üppig zu wuchern, je nachdem sogar in das Gewebe selbst einzudringen. Dass all das nicht nur geschehen kann, sondern auch wirklich geschieht, lehrt uns z. B. für Leptothrix buccalis schon die Prüfung des Mundinhaltes der gesundesten und peinlichst sauberen Personen, vollends aber das Studium der Substanz cariös gewordener Zähne (Leber und Rottenstein); für das Oïdium albicans die Untersuchung der kleinen Pusteln und Geschwüre, welche beim Soor über Mund, Gaumen oder Fauces zerstreut sind u. A.

Die directeste Bestätigung dieses Gedankens scheint aber in der Erfahrung ausgesprochen, wonach die leichteren actinomykotischen Affectionen beim Menschen in der Mehrzahl der Fälle entweder direct von der Mundhöhle ausgegangen sind (vgl. S. 92), oder sich wenigstens so sehr in deren Nachbarschaft entwickelt haben, dass ein Zusammenhang damit, wenngleich keineswegs immer direct zu verfolgen und nachzuweisen, doch jedenfalls als sehr wahrscheinlich gelten darf.

Allein in so hohem Masse gerade die Mundhöhle solch ansteckender Berührung ausgesetzt sein, so empfänglich oder „prädisponirt" sie sonach erscheinen mag — die Möglichkeit einer Infection ohne eine gleichzeitig voraufgegangene Continuitätstrennung sind wir trotz alledem berechtigt

[1]) Berliner klin. Wochenschrift, 1880, S. 661. Breslauer ärztliche Zeitschrift, 1880, S. 141.

auszuschliessen. Dafür sprechen zunächst schon die anderweitigen Erfahrungen, welche wir über parasitäre Mundkrankheiten besitzen, die Analogie der oben genannten, ebenfalls von Aussen importirten Affectionen, die eben nur bei gleichzeitiger Verletzung zum Ausbruch zu gelangen vermögen. Noch directer verwerten lassen sich aber in jenem Sinne die folgenden Tatsachen: einmal die verhältnissmässige Seltenheit der Actinomykose beim Menschen, wie bei Tieren, ferner bis zu einem gewissen Grade der Umstand, dass trotz noch so häufigen Hantirens mit den Geschwülsten, deren Säften und puriformem („eitrigem") Secret weder bei mir, noch, wie es scheint, bei anderen, jemals auch blos die geringste, sei es locale, sei es allgemeine Störung hervorgetreten ist, falls nur die Haut der Hand unversehrt war. Vor Allem beweiskräftig dünkt mir jedoch der negative Ausfall der Fütterungsversuche (vgl. S. 72), insofern hier unstreitig die denkbar ausgedehnteste Berührung zwischen der Schleimhaut der Mundhöhle und des gesammten Digestionstractus einerseits, der Geschwulstmasse und den Strahlenpilzeinsprengungen andererseits stattgefunden hat.

Hält man an dieser Vorbedingung eines, wenn auch noch so geringfügigen Traumas fest, so wird naturgemäss eine combinirte Action der Pilzkeime und der Verletzung eintreten müssen, um zur actinomykotischen Invasion und zu der daraus hervorgehenden specifischen Granulationsbildung führen zu können. Es wird also weder die Anwesenheit etwaiger Actinomyces-Depots in cariösen Zähnen oder in den Recessus der Mandeln an und für sich allein dazu ausreichen, noch andererseits das Vorhandensein einer noch so geeigneten Laesio continui. Wohl aber wird sich jedes dieser beiden Ereignisse als prädisponirendes Moment geltend machen können, sobald nur das entsprechende zweite, durch einen günstigen Zufall gefördert, sich hinzugesellen will. Allerdings wird der häufigere Fall gewiss der sein, dass die Pilzkeime in der Mund- oder Rachenhöhle bereits heimisch sind, in grösserer Menge darin vegetiren und dass eine kleine Wunde der verhängnissvolle Anlass wird für deren Propagation in die Tiefen des Gewebes. Allein auch der umgekehrte dürfte zuweilen Nutzanwendung finden: Präexistenz einer Excoriation da oder dort und Berührung dieser kleinen Defecte mit Ingestis, welche mit den Pilzkeimen beladen, so oder so damit verunreinigt sind.

Was die erstere Möglichkeit anlangt, so ist die von Israël für seine Kranken hervorgehobene, von mir sogar für ganz „Gesunde" nachgewiesene Anwesenheit eigentümlicher Conglomerate, in welchen wir Vorstufen des Strahlenpilzes vermuten dürfen, innerhalb der Mandelrecessus ein Moment von nicht zu unterschätzender Bedeutung.

Indessen auch andere, mehr oder weniger verborgene Oertlichkeiten dürften als ein solches Brutnest dienen können, aus deren bunter Menge

ich mit Ausserachtlassung aller schwereren und selteneren Störungen nur die alltäglichsten, jedem Menschen gelegentlich zustossenden namhaft machen möchte: vor Allem hohle Zähne, sodann Erosionen am Zahnfleische oder am Zungenrande, ferner alte Paruliden-Säcke, wie sie sich bei Personen mit multipler Caries dentium zuweilen in grosser Zahl den Alveolarfortsatz des Kiefers entlang aneinanderreihen und Aehnliches.

Kommt es also, bei so vorbereitetem Boden, da oder dort zu einer Verletzung, beispielsweise zu einer Zahnextraction, so kann, falls der kranke Zahn selbst die Keime bereits in sich geborgen, die unmittelbarste Infection der frischen Wunde erfolgen, welche überhaupt denkbar ist — ein Modus, der wahrscheinlich in unserem Falle 4 (vgl. S. 23) obgewaltet hat — oder eine mehr indirecte, indem von irgend einer der geschilderten Keimstätten aus eine Portion des pathogenen Agens dorthin verschleppt wird. Ganz das nämliche wird begreiflicherweise aber auch bei „spontanen" Verletzungen geschehen können, wie wir sie uns durch harte oder scharfkantige Speiseteile, durch Ritzen an alten Zahnstümpfen, durch Beissen auf die Zunge etc. nur zu leicht selber von Zeit zu Zeit beibringen. In diese Categorie dürften manche der leichten Fälle hineingehören, über welche Israël, Rosenbach, Partsch berichtet haben.

Alle mit diesen kaum je sonderlich beachteten Missständen behafteten Individuen sind der Gefahr ausgesetzt, sich eine gelegentlich hinzutretende Wunde in Mund- oder Rachenhöhle selbst zu inficiren und unter gewissen, noch näher zu erforschenden Umständen, von einer langsam aber stetig um sich greifenden Wucherung heimgesucht zu werden.

Die zweite Möglichkeit, die frische Importation der Pilzkeime von Aussen und die Uebertragung derselben auf eine, sei es präexistente und zufällig gestreifte Wunde, sei es auf eine eben jetzt erst, vielleicht durch das die Actinomyces tragende Vehikel selbst erzeugte, habe ich in meinen früheren mündlichen und schriftlichen Meinungsäusserungen als eine besonders plausible ins Auge gefasst[1]) und ich glaube auch heute noch, dass die erstere kaum genügen dürfte, um alle Fälle zu erklären, dass also auch hier die Gefährdung des Organismus gerade in der Vielheit der möglichen Angriffsweisen seitens des pathogenen Agens begründet ist.

Ein Hauptgrund nun, der mich in dieser Anschauung bestärkt, ist die bei Besprechung der Actinomykose des Rindes mehrfach hervorgehobene, höchst beachtenswerte Tatsache, dass die Zähne in der weit überwiegenden Mehrzahl aller Fälle durchaus tadellos, ihre Kronen ins-

[1]) Berliner klinische Wochenschrift, 1880, S. 661. Breslauer ärztliche Zeitschrift, S. 141.

besondere völlig unversehrt sind, somit ein älterer, im Körper bereits gegebener Infectionsherd mit Bestimmtheit auszuschliessen ist. Denn auch die Untersuchung der Mandeln solcher mit den gewaltigsten Tumoren behafteter Rinder hat mir nur zu häufig ein negatives Resultat geliefert. — Aber auch für den Menschen bin ich im Stande, einen Fall (No. 5, S. 31) beizubringen, der uns zweifellos lehrt, dass trotz eines musterhaften Gebisses und ganz freier Mandeln eine typische, letal endigende Actinomykose vorhanden sein kann. Allerdings lässt sich die Deutung nicht absolut zurückweisen, dass hier sowohl die alte Invasionsstelle im Munde, als die einstigen Strahlenpilz-Ansammlungen in den Mandeln längst verschwunden seien und nur eine Verödung der letzteren hinterlassen hätten neben dem weit entfernt in Brust- und Beckenhöhle unversehens emportauchenden, gleichwohl davon abhängigen Wucherungsprocesse. Allein ich bekenne, dass ich einen derartigen Deutungsversuch für den vorliegenden Fall und für einige andere Erfahrungen ähnlicher Art als kaum applicabel, weil allzu künstlich erachte, vielmehr der Meinung bin, dass sie unverkennbar auf die Notwendigkeit hinweisen, verschiedenartige Ursachen und Ausgangspuncte für die Entstehung des Leidens zuzugestehen.

Für eine solche umfassendere ätiologische Anschauung scheint mir aber vollends der Fall 3 zu sprechen (vgl. S. 16), bei welchem, aller Wahrscheinlichkeit nach, eine Verletzung am rechten Daumen das Atrium morbi abgegeben hat. Ist es hier doch fast unabweislich, eine rein von Aussen kommende Contactwirkung als Grund der Infection anzunehmen! So hat sich denn in mir, je länger, desto bestimmter die Ueberzeugung befestigt, dass auch bei gesundem Zustande der Mundhöhle und ihrer sämmtlichen Organe eine Erkrankung an Actinomykose zum Ausbruch kommen könne — wenngleich dieser Fall sich weit seltener als der erste verwirklichen mag.

Zur näheren Begründung dieser zweiten Möglichkeit werden wir also vor Allem auf das Futter im weitesten Sinne des Wortes unser Augenmerk zu richten haben, einmal insofern es Träger der Strahlenpilzkeime sein, sodann aber insofern es kleine Traumen zu erzeugen vermag. In diesem Sinne ist die von Johne zuerst mitgeteilte, aber, wie mir scheinen will, allzu weitgehend verwertete Tatsache von grossem Interesse, dass in den Mandeln gesunder Schweine nicht selten borsten- oder stoppelartige Fasern stecken, Grannen von Kornähren, welche mit ausgesprochenen Actinomyces-Vegetationen besetzt sind[1]). Ganz im Einklange mit seiner treffenden Schilderung habe ich ebenfalls bei mehreren ganz gesunden Schweinen diese Grannen nebst den darauf nistenden Pilzgebilden an-

[1]) Weiteres zur Kenntniss des Strahlenpilzes (Actinomykosis bovis). Medicin. Centralblatt, 1881, No. 15.

getroffen. Allein es bleibt zu erwägen, dass ungeachtet ihrer beträchtlichen Menge das Substrat-Organ, wie die sonstigen Bestandteile der Mundhöhle normales Verhalten dargeboten haben und dass gerade bei diesem Haustiere trotz der Häufigkeit, ja beinahe Regelmässigkeit des geschilderten Befundes, überhaupt erst drei Mal eine actinomykotische Erkrankung beobachtet worden ist.

Muss es sonach jedenfalls schwer begreiflich erscheinen, warum ein fast stets vorhandenes pathogenes Agens die Höhle, in der es haust, gleichwohl nicht beeinflusst, weshalb gerade die damit behaftete Tierspecies von der characteristischen Krankheit fast immer verschont bleibt, so ist es andererseits nicht minder rätselhaft, warum umgekehrt diejenige Tierart, welche am häufigsten an Actinomykose leidet, weder an Mandeln, noch an Zähnen etwas Aehnliches entdecken lässt. Zwar sind mir beim Rinde jene Grannen und andere Splitter von Stengel- und Rindenbestandteilen des Futters von ähnlich starrem und steifem Wesen seit Jahren wohl bekannt; sowie nicht minder die Tatsache, dass sie am Alveolarfortsatze des Kiefers, gewöhnlich an der medianen Fläche nächst den Zahnfugen, nicht selten in die Schleimhaut eingespiesst stecken, stracks in die Höhe ragend. Ja ich gestehe, dass ich eine Zeit lang selber den Glauben gehegt habe, in den durch sie erzeugten feinen Stichöffnungen die eigentlichen Ursprungsstätten der Invasion aufgedeckt zu haben. Allein einmal fehlen nach meinen bisherigen Erfahrungen gerade den Grannen der Rinds-Mundhöhle, die für eine solche Annahme doch unumgänglichen Strahlenpilz-Vegetationen, sodann aber ist es mir auch niemals gelungen, etwas von diesen Borsten und Fasern innerhalb der dicht daran anstossenden Schichten des actinomykotischen Tumors, geschweige in entfernteren, nachzuweisen. Und darauf dürften wir uns doch gefasst machen, wenn wirklich diese Fremdkörper als die bedingenden Vermittler des Strahlenpilzes sollten zu gelten haben.

Obwohl also die Grannen mitunter direct in der sich von unten her gegen Zahnfleisch oder Mundschleimhaut herandrängenden fleischigen oder puriform erweichenden Gewebsmasse drinstecken, vermag ich ihnen hier dennoch die erwartete Bedeutung nicht zu vindiciren. Bei unbefangener Würdigung des Tatbestandes muss ich mich vielmehr dahin aussprechen, dass sie nur darum gerade an dieser Stelle, über der halb noch latenten, halb bereits körnig-warzig hervorbrechenden Neoplasie haften geblieben seien, weil durch die Lockerheit und Brüchigkeit der mehr und mehr verdünnten Mucosa-Decke ein Sicheinspiessen der mit vielen feinen Widerhaken versehenen Grannen eben hier in unverhältnissmässig hohem Grade begünstigt werde.

Alles in Allem möchte ich sonach den Grannen zwar die bedeutsame Rolle als Urheber von wohl unscheinbaren, aber im Grunde ziemlich complicirten Verletzungen zuerkennen, jedoch in keinem anderen

Sinne, als etwaigen anderen, ungewöhnlich harten und scharfen Speisefragmenten: wie Dornen- und Stachelgebilden, ferner Knochensplittern, Gräten und Aehnlichem. Einen constanten und wesentlichen Zusammenhang indessen zwischen ihnen und jenen Pilzcolonien, die wir beim Schweine darauf angesiedelt sahen, halte ich keineswegs für bewiesen; denn an und für sich betrachtet ist die Annahme nicht minder plausibel, dass die Grannen rein zufällige Vegetationsstöcke seien, ebenso etwa wie ein vom Strome herangeschwemmter Strohhalm das Substrat werden kann für die in irgend welcher stillen Bucht angesiedelten Larven von Wasserspinnen und dergleichen, oder selbst von gröberen Formen, Wasserschnecken u. s. w. — ja man wird ihn sogar für recht unwahrscheinlich betrachten dürfen, insolange beim Rinde die nämliche Coïncidenz noch nicht einmal dargetan ist.

Soll ich aus jenem von Johne erhobenen und so verlockend interpretirten Befunde an den Mandelu des Schweines, den ich an und für sich selbst nur bestätigen kann, meinerseits einen Schluss ziehen, so wäre es der, dass der Actinomyces einer in der Natur recht verbreiteten Pilzform entsprechen muss, welche zwar nicht durch ein gleiches Mass von Ubiquität ausgezeichnet ist, wie die mit Recht so gefürchtete Gruppe der Spaltpilze, welche aber trotzdem teils vermöge ihrer Häufigkeit, teils ihrer grossen Verschleppungs-, wie Wiederansiedelungs-Fähigkeit alle Bedingungen eines lästigen Parasiten in sich vereinigt. Das Epitheton eines zugleich tückischen verdient er darum, weil wir ihn lange unvermerkt mit uns herumtragen, während er nur auf den Augenblick zu harren scheint, wo sich an irgend einer Stelle ein Pförtchen öffnet, um in das Gewebe einzudringen und in schleichendem Vorwärtswühlen die weitesten Strecken zu verheeren.

Diese grosse Verbreitung des Strahlenpilzes, resp. seiner Keime innerhalb der uns umgebenden Medien erschliesst uns aber auch ein Verständniss für eine Reihe von Erfahrungen, die schwer fassbar sein würden, wenn die Mundhöhle im Sinne Israël's das einzige Atrium der Krankheit darstellte. Zunächst habe ich da einer Ansicht zu gedenken, die ich zwar nicht aus eigenster Kenntniss zu vertreten berechtigt bin, die mir aber von so bewährten Tierärzten übermittelt worden ist, dass ich keinen Anstand genommen habe, sie an geeigneter Stelle wiederzugeben[1]) und auch heute nicht umhin kann, trotz der Zweifel Johne's[2]) darauf zurückzukommen. Jene Gewährsmänner sind nämlich der Ansicht, dass ein Teil der am Kieferwinkel des Rindes zu beobachtenden „Wurm"-Tumoren durch eine von Aussen nach Innen vorschreitende Wucherung entstanden seien. Die Eingangspforte für das

[1]) Berl. klin. Wochenschr., 1880, S. 661.

[2]) Deutsche Zeitschr. f. Tiermedic. u. vergleichende Pathologie, Bd. VII, S. 184.

pathogene Agens stellten in solchen Fällen gewisse, unseren Landwirten wohlbekannte Excoriationen dar, welche beim Stallvieh häufig genug wahrgenommen werden und in der Regel als etwas Gleichgültiges durchaus unbeachtet bleiben. Sie sollen durch Reiben an dem Querbalken der Krippe zu Stande kommen, welcher den Standort je zweier Rinder beiderseits von einander trennt und an dem sich das Tier unwillkürlich um so energischer scheuern wird, je ungestümer es in der quälenden Enge dieses Raumes nach Expansion strebt. Erwägt man nun, dass diese Querbalken keineswegs immer ganz sauber gehalten sind, dass sie vielmehr mit Futterresten verschiedensten Ursprunges und Alters bedeckt zu sein pflegen, so erscheint der Gedanke sicherlich naheliegend, dass eine etwa vorhandene Wundfläche, durch erneutes Reiben nur allzu leicht wieder angefrischt, bei dem unvermeidlichen Contacte mit jenem Unrate eine Ansteckung erleiden möchte. Jedenfalls ist er nicht minder plausibel und principiell übereinstimmend mit der Vorstellung, dass das nämliche Stroh oder Heu beim Zerkauen den pathogenen Stoff abstreife in frische, sei es nun zufällig präexistente oder in selbstgeschaffene Substanzverluste des Zahnfleisches etc. und so von der Innenseite der Wange aus eine Infection anbahne.

In der Tat vermag ich mich auch meinerseits dem Eindrucke nicht zu entziehen, dass es gewisse Fälle von Actinomykose beim Rinde gebe, wo der Mittelpunct des Leidens wesentlich in den den Kiefer überdeckenden Weichteilen zu suchen und zu finden ist, der Knochen sammt Alveolen und Zahnfleisch gar nicht, höchstens ganz geringfügig — secundär — mitleidet: Erscheinungen, welche sich offenbar nur gezwungen mit der Annahme einer oralen Invasion vereinigen lassen. In dem Bewusstsein, dass diese wichtige Frage endgültig nur auf dem Wege der klinischen Beobachtung möglichst früher Stadien der Krankheit zu beantworten sein dürfte, habe ich mich nach Kräften bemüht, einschlägige Beispiele zu Gesicht zu bekommen; allein vorerst ohne so durchschlagenden Erfolg, dass ich meinerseits eine volle Lösung zu bieten wagte, welche uns die Veterinärmedicin erst noch liefern soll.

Als wahrscheinlich dürfen wir einen solchen Modus immerhin schon jetzt betrachten, insofern, als wir ja vom Menschen ebenfalls ein Beispiel kennen (Fall 3, S. 16), wo mit aller Bestimmtheit eine 3 Jahre vor dem Tode erworbene Wunde am rechten Daumen als Ursache und Ausgangspunct des ganzen Leidens bezeichnet worden ist. War es nun gleich unausführbar, den unmittelbaren Zusammenhang zwischen der Narbe am Finger und den alten Hohlgängen am Halse und im Jugulum zu demonstriren, so bietet uns dennoch die Annahme einer continuirlichen Propagation, im Hinblick auf Anamnese und klinischen Verlauf, die befriedigendste Erklärung für den Gang der ganzen Krankheit. Und wer gedächte nicht bei der Discussion über die zutreffendste ätiologische

Deutung dieses Falles jener ersten Patientin Israël's (No. II), welche mit der gleichen Entschiedenheit einen Stoss gegen eine Brettkante als Ursache ihres Leidens anklagte, das 3 Monate danach ausgebrochen sei!

Ich halte es sonach für möglich, ja für wahrscheinlich, dass jede beliebige Stelle der äusseren Körperoberfläche in der nämlichen Weise wie die einer Schleimhaut als Atrium morbi zu dienen vermag: die selbstverständliche Voraussetzung dafür bildet hier wie dort das Zusammentreffen einer Verletzung mit der Einfuhr der Keime des Strahlenpilzes.

Die äusseren Verhältnisse der Patienten und deren etwaige Beziehung zu dem Auftreten der Actinomykose verdienen noch einige Augenblicke unsere Aufmerksamkeit.

Was zunächst das Geschlecht anlangt, so befanden sich unter den 16 Erkrankten 9 Männer und 7 Frauen, unter den 8 Gestorbenen 4 Männer und 4 Frauen. Dem Alter nach waren es, mit Ausnahme eines 9jährigen Mädchens, sämmtlich Erwachsene von 24—62 Jahren.

Nach den, über die Herkunft und die Träger der Pilzkeime gepflogenen Erörterungen ist es einleuchtend, dass die Nachforschungen hinsichtlich des Berufes und der Hantirungen der von Actinomykose Heimgesuchten mit der Zeit vielleicht förderliche Winke würden geben können. Was das Material betrifft, auf dem wir hier fussen, so liegt nur über einen Fall (No. XV) eine positive Angabe vor, insofern die 34 Jahre alte Frau ausgesagt hat, dass sie vor einer Reihe von Jahren als Gutsmagd in Diensten gestanden und damals auch mit krankem Rindvieh zu tun gehabt habe. Die Affection, welche sie annähernd richtig schildert, soll damals von dem Tierarzte als Wurm bezeichnet worden sein.

Es wird uns damit die bisher stets bei Seite gelassene Frage nahe gerückt, ob wohl eine Uebertragung von Tier auf Mensch und ebenso von Mensch auf Mensch zu statuiren sei, ob wir es also mit einer wirklich contagiösen Infectionskrankheit zu tun haben. Wenngleich die Experimente von Johne und mir die Möglichkeit einer solchen Ansteckung, vorläufig von Tier zu Tier, ausser Zweifel gestellt haben, so lehren uns dieselben begreiflicherweise doch noch Nichts darüber, ob die verhältnissmässig geringfügigen Mengen von Geschwürssecret, welche beim Menschen wenigstens zur Geltung gelangen dürften und deren flüchtiges Verweilen auf der getroffenen Contactstelle, in der Tat auszureichen vermöchten zu einer fruchtbaren Ansteckung. Auch darüber also werden uns erst weitere Forschungen befriedigenden Aufschluss gewähren können, vor allem die klinische Beobachtung am Menschen.

III. Diagnose.

So oft die Eigentümlichkeiten der Actinomykose in fachmännischem Kreise zur Erörterung gelangt sind, stets habe ich mir alsbald die Frage vorgelegt gesehen: wie mag die Krankheit wohl bis jetzt aufgefasst, mit welchen uns bekannten Affectionen mag sie verwechselt worden sein? — Behufs der Beantwortung dieser Frage wird man, glaube ich, gut tun, die primären Herde, die weite Gebiete umspannende Granulationswucherung mit ihrer Gang- und Höhlenbildung, gesondert zu betrachten von den zerstreut auftretenden und jeweils scharf umschriebenen metastatischen Producten.

Jene, die „Granulationsbildung" dürfte bislang die vergleichsweise geringsten diagnostischen Bedenken wachgerufen haben, vielmehr als eine allerdings ungewöhnlich torpide Phlegmone mit der Tendenz zu ausgedehnten Senkungen angesehen worden sein. Immerhin will es mir wahrscheinlich genug dünken, dass gar manches von dem, was wir in die alte, früher noch weit umfassendere Categorie des „Wurmes" oder des „Hautrotzes" beim Menschen subsumirt finden, in Wirklichkeit als Actinomykose zu deuten sei, sowie dass andererseits diejenigen Herde, welche scharf gesonderte Säcke bilden, gar wohl als Atherome gegolten haben mögen. Aber auch nach der Seite der vielmissbrauchten Skrofulose und der verkäsenden Tuberculose hin mag es an Verwechselungen nicht gefehlt haben. — Es unterliegt nun aber keinem Zweifel, dass fürderhin Jeder, der die Eigenart der Krankheit nur ein Mal beobachten und in sich aufzunehmen Gelegenheit gefunden hat, sie allsogleich wiedererkennen wird, und zwar auf Grund folgender prägnanter Kriterien.

Der Sitz der Herde ist häufig am Gesicht oder Halse; bei grösserer Ausbreitung und schleppendem Verlauf nähern sie sich mehr und mehr dem Nacken und Rücken und zeigen nun eine hervorragende Neigung, im unteren Teil der Brustwirbelsäule, und zwar besonders links, unter dem Bilde einer Parapleuritis, einer von Rippen- oder Wirbelcaries abhängigen Eitersenkung zum Vorschein zu kommen. Aber auch als Psoasabscess können sie hervortreten, fortgeleitet von einer prälumbalen Ansammlung. Sonach wird man künftighin bei jeder chronischen Eiterung in den genannten Regionen dringend auf Actinomykose zu fahnden haben.

Weit bestimmter als die aus der topographischen Lage zu entnehmenden Zeichen redet jedoch das Aussehen der **Fistelöffnungen**, der **Granulationen** und die Verzweigungsweise der vielverschlungenen Minengänge. Keine andere Krankheit führt zu so umfassenden und tiefgreifenden Zerwühlungen der verschiedensten Weichteilschichten bei gleichzeitiger Integrität der jeweils zwischengelegenen Ge-

webe: bei aller Zerstörung muss es uns auffallen, wie scharf sie auf die einmal gegebenen Linien beschränkt bleibt.

Die Fistelöffnungen vollends und die Granulationen dürfen als fast pathognomonisch bezeichnet werden. Durch unregelmässig gestaltete Oeffnungen, welche von äusserst dünnen und schlaffen, livid bläulich gefärbten Hautzipfeln umsäumt werden, gelangt man in ein wahres Labyrinth von Canälen, die von schwammigen, schlottrigen Granulationen ausgekleidet werden. Letztere sind nicht nur durch ihre Blässe und ihre lockere welke Beschaffenheit, sondern besonders auch dadurch ausgezeichnet, dass sie in zahllosen weissgelben Sprenkeln die unverkennbaren Spuren wiederholter Hämorrhagien an sich tragen. Ist schon das Ensemble der ebengenannten Zeichen in hohem Masse verdächtig, so wird die Vermutung zur Gewissheit bei Betrachtung des „Eiters", richtiger des serösen Wundsecrets, welches wir nach wiederholtem Drücken mühsam hervordringen sehen. Enthält es doch eine Reihe schwefelgelber, fettig anzufühlender Körner von Mohnkorngrösse, die wir — ohne Mikroskop — sofort als die wohlbekannten Drusen agnosciren. Das bewaffnete Auge kann die bereits gesicherte Ueberzeugung nur befestigen: es zeigt uns die characteristischen Texturverhältnisse der verhängnissvollen Pilzgebilde, welche sonach nicht nur die Urheber, sondern auch als das untrüglichste Merkmal der Actinomykose zu gelten haben.

Was nun die Metastasen anlangt, so sind dieselben für den Wissenden nicht minder unzweideutig gekennzeichnet: wiederum durch die Anwesenheit der pathognomonischen Körner. Was ihre übrigen Eigenschaften anlangt, so nähern sich die Herde meiner Erfahrung nach am meisten den Gummositäten der Eingeweide. In der Tat möchte ich glauben, dass solch mächtige Neoplasmen, wie wir sie für einzelne Fälle geschildert, am ehesten unter dieser Etikette, vielleicht auch unter der des Sarkoms gelaufen sind. Daneben freilich wird man, für eine etwas weiter rückwärts liegende Periode mindestens, anzunehmen haben, dass sie in ähnlicher Weise in den grossen Topf der Skrofulose geworfen seien, wie dies ja für die Actinomykose des Rindes bis zur Entdeckung Bollinger's unzweifelhaft vielfach noch geschehen ist.

Das Leiden als Ganzes, d. h. sobald oder insofern es sich aus localen, primären und aus generalisirten, secundären Eruptionen zusammensetzt, dürfte als eine eigene Art von Pyämie, wie es ja eben Israël getan hat, mitunter vielleicht auch als eine schwere Lues mit visceralen Localisationen betrachtet worden sein.

Alle diese Deutungen werden hinfällig und lassen sich leicht vermeiden, wenn man nur die oben aufgeführten untrüglichen Merkmale in Betracht zieht und zur Richtschnur der Diagnose dienen lässt.

IV. Prognose.

Der günstige Verlauf in der vollen Hälfte der unseren Betrachtungen zu Grunde liegenden 16 Fälle weist schon genugsam darauf hin, dass wir es keineswegs mit einer unheilbaren Krankheit zu thun haben. Allein man wird in jeder Hinsicht, vorzüglich aber in prognostisch-therapeutischer, strengstens zu unterscheiden haben zwischen der äusseren und der inneren Actinomykose.

So lange der Process im subcutanen Gewebe verharrt, hier einen umschriebenen, wenngleich ansehnlichen Tumor bildet, handelt es sich um ein rein örtliches, leicht zu beseitigendes Uebel. Sobald dagegen die Wucherung um sich greift, da und dorthin Ausläufer vorschickt und damit der Verschleppung neuer Keime Thür und Thor geöffnet wird, ändert sich dieser harmlose Character: das Schrankenlose und Unberechenbare jedes in seinem Kerne heterogenen Gewächses tritt in den Vordergrund. Unter Umständen mag es ja auch jetzt noch gelingen, durch radicale Entfernung des betroffenen Theils alles Wuchernde, alle Pilzansammlungen wegzuschaffen; wird jetzt aber nicht sofort geholfen, so dringt der Process unaufhaltsam in Tiefen vor, welche selbst dem Messer des kühnsten Operateurs unzugänglich bleiben.

Sobald die Propagation auf den Knochen selbst übergegriffen, sobald sie andererseits zwischen die verborgenen Eingeweide des Halses sich eingewühlt hat oder gar in Brust- oder Bauchhöhle hinabgekrochen ist, gestalten sich die Aussichten immer ungünstiger: der Kranke muss als rettungslos verloren gelten, freilich mit dem traurigen Vorzuge, noch manch qualvollen Monat in fruchtlosem Siechthum hinzufristen.

Werden jetzt selbst ausgiebige Eröffnungen vorgenommen, die Senkungen blossgelegt, der „Eiter“ entleert und für Drainage gesorgt — mit der ganzen ihm innewohnenden Torpidität trotzt das Leiden all diesen Heilbestrebungen — und gemäss seiner eigenartigen Natur nur zu begreiflich! Denn an seinen Ursprung und eigentlichen Sitz vermögen wir eben nicht heranzureichen, all den versteckten Nebenbahnen nicht mehr nachzugehen, die Fülle der bald da, bald dort auftauchenden Neubildungen nicht mehr zu vernichten.

In diesem mitunter länger als ein Jahr sich hinziehenden Stadium müssen wir die Krankheit als absolut unheilbar, jede Hülfe als quoad vitam ebenso nutzlos bezeichnen, wie etwa die partielle Entfernung eines krebsigen Gewächses oder die Exstirpation eines leukaemischen Milztumors.

V. Therapie.

Die Behandlung der Actinomykose kann nur eine chirurgische sein, gemäss der Unvereinbarkeit ihrer Producte mit dem Leben irgend welches

Organes oder Gewebes: es gilt, die Wucherung so früh wie möglich mit Stumpf und Stiel auszurotten.

So lange der Herd localisirt geblieben, was allem Anschein nach viele Monate dauern kann, ist die Entfernung ebenso mühelos wie ungefährlich. Eine einfache Incision entleert den „Eiter" des an einen kalten Absces erinnernden Sackes, während die Wand durch chemische oder thermische Cauterisation teils zerstört, teils zu einer frischen, nunmehr indifferenten Granulationsbildung angeregt wird. Unstreitig besser noch und für alle Fälle gewährleistend ist die radicale Ausschälung des ganzen, mitunter auch wohl mit einem Atherom zu verwechselnden Balges sammt dem breiigen Inhalt: nur hierdurch erlangt man die Gewähr für eine vollkommene Befreiung von dem trotz aller räumlichen Beschränktheit stets höchst verdächtigen Leiden. Es ist aber vielleicht nicht überflüssig, darauf hinzuweisen, dass hiebei eine unzeitige Spaltung des Sackes jedenfalls vermieden werden muss. Bedenkt man nämlich, was uns die Impfexperimente gelehrt haben: die Möglichkeit einer Ansteckung durch implantirte Keime — Geschwulstpartikeln — so erscheint die Gefahr keineswegs ausgeschlossen, dass etwa sich loslösende Bröckel von Granulationen oder Eiter, in die frische Wunde gerathend, den Grund zu einer Selbstinfection legen, deren Frucht vielleicht lange darnach in Gestalt eines Recidivs neue weit umständlichere Eingriffe erforderlich macht.

Im Sinne dieser Auffassung sei an die 8 geheilten Patienten erinnert, welche durch die genannten Methoden rasch und wie es scheint bleibend curirt worden sind. Freilich steht einer derselben [1]) — No. XV — in einem gewissen Gegensatze zu dem Gros, den 7 übrigen, welche ausserordentlich einfach und dabei von einer fast monotonenen Uniformität sind. Er bietet insofern ein hervorragendes Interesse dar, als er eine ausgeprägte Mittelstufe zwischen den leichten, ganz umschriebenen Formen und jenen schweren diffusen darstellt, welche wir sogleich betrachten wollen. Hier fanden sich nämlich in der Gegend des Kieferwinkels einer 34jährigen Bergmannsfrau mehrere Fisteln, die sammt den zugehörigen Gängen ausgekratzt wurden. Da aber trotzdem neue Aufbrüche folgten und sogar der Knochen sich als mitbetheiligt erwies, da überdies eine narbige Kieferklemme keinen ferneren Zweifel daran gestattete, dass der Process begonnen habe, auf die Kaumusculatur überzugreifen, so ward die partielle Resection vorgenommen, jedoch selbst damit nur relative Heilung erreicht. Denn nachdem schon bei der Entlassung einige kleine Fisteln persistirt hatten, stellten sich im Laufe der nächsten dreiviertel Jahre an mehreren Stellen, besonders in

[1]) Breslauer ärztliche Zeitschrift, 1881, S. 78.

der Schläfengegend, erneute Perforationen ein: ein untrüglicher Beweis, dafür, dass das Uebel nur zurückgedrängt, nicht wirklich erloschen war.

Ungleich misslicher ist die Behandlung der bereits diffus gewordenen, da und dorthin vorgeschobenen Neoplasie. Einmal und vor Allem deshalb, weil es schlechthin unmöglich ist, Richtung und Ausdehnung, Anfang und Ende dieser aufs mannichfachste verzweigten, allenthalben sich einwühlenden Züge und Gänge zu bestimmen, also auch ein Operationsplan sich kaum im Voraus entwerfen lässt. Allein wenn man sogar absieht von diesem Missstande, den das Uebel allerdings ja mit so manchem anderen zu teilen hat, so erweist es sich sicherlich im Laufe der Action selbst, als eine unlösbare Aufgabe, den zahllosen Bahnen sämmtlich nachzugehen, jede erschöpfend zu verfolgen. Es will und kann nicht gelingen, die Neubildung in all den verborgenen Schlupfwinkeln, bis in die Tiefe der grossen Körperhöhlen hinab aufzuspüren, in die sie sich vorgedrängt hat und aus denen sie sich nun um keinen Preis mehr gänzlich vertreiben lässt. Zwar wird man trotz all dieser Hemmnisse auch hier das Messer im Verein mit dem scharfen Löffel sein Werk tun lassen und zumal den letzteren kräftig benutzen, um zuerst die Granulationen, sodann aber die Gang- oder Höhlenwandung von Grund aus wegzuräumen. Allein der Natur der Sache nach wird damit bei der Actinomykose ebensowenig wie bei anderen malignen Gewächsen eine endgültige Heilung zu erzielen sein, so lange noch da und dort irgend welche Ueberreste zurückgeblieben sind. An einer weit entfernten Stelle vielleicht und in geraumen Intervallen taucht das Leiden abermals auf, stets von Neuem bekämpft und stets von Neuem wieder hervorbrechend, bis Energie und Geduld des rührigsten Arztes erlahmt sind.

Die Fruchtlosigkeit der Eingriffe, welche in so vorgerücktem Stadium vorgenommen werden, erhält eine höchst anschauliche Beleuchtung durch die tödtlich geendigten Fälle, vor Allem I und II, insofern die vielfältigsten Versuche, durch Entfernung der krankhaften Producte Hülfe zu schaffen, nur ein Hinausziehen, kein Aufhalten des letalen Ausganges zu bewirken vermocht haben.

Bei dieser Trostlosigkeit der Therapie, soweit es sich um vorgeschrittenere Stadien handelt, muss sich unser Sinnen und Trachten mit aller Macht jener Aufgabe zuwenden, deren Erfüllung bei allen infectiösen Krankheiten der rationellste Weg ist zu ihrer Bekämpfung: einer sorgfältigen Prophylaxe. In diesem Worte sind alle Hoffnungen, aber auch alle Rätsel umschlossen, welche über Wesen und Ursprung der Krankheit annoch gebreitet sind. Denn wir kennen eben bis heute einesteils den Parasiten, den Strahlenpilz, lediglich erst als störenden Gast innerhalb des tierischen Organismus, nicht dagegen in Selbstständigkeit und Freiheit, anderenteils auch nicht das Medium, auf dem er in der Natur sonst wohl hausen mag. Nach beiden Richtungen also fehlt vor-

beugenden Massregeln zunächst noch die unumgängliche wissenschaftliche Unterlage: ein doppelter Grund, diese für unser ärztliches Wissen und Können gleich folgenschweren Fragen mit allen Mitteln der Forschung in Angriff zu nehmen!

Bis uns dieselbe aber die ersehnte Aufklärung gebracht haben wird, muss die Prophylaxe ihre Tätigkeit wenigstens darauf erstrecken, die gewöhnlichen Aufnahme- oder Brutstätten des Strahlenpilzes im menschlichen Körper sei es zu säubern, sei es sammt dem sie bergenden Substrate mitleidlos zu beseitigen. So gibt uns denn die Actinomykose eine neue Indication zu scrupulösester Reinlichkeit im Bereich der Mundhöhle, zumal bei Anwesenheit von Zahncaries, Pulpa-Necrose, Paruliden etc. Weiterhin aber wird sich die Extraction des kranken Zahnes empfehlen, um das gefährliche Nest ein für alle Mal auszuheben. In ähnlichem Sinne kann eine partielle Abtragung der Mandeln angezeigt sein, um die in den Recessus vegetirenden Körner wegzuschaffen und eine etwaige Selbstinfection von vornherein auszuschliessen.

An dieser, das Uebel vorerst nur an den Zweigen, nicht an der Wurzel fassenden Art von Prophylaxe müssen wir uns für jetzt noch genügen lassen, bis uns die fortschreitende Einsicht in die innerste Natur der Krankheit auch die Mittel zu ihrer gänzlichen Verhütung wird an die Hand gegeben haben.

Erklärung der Abbildungen.

Tafel I.

Herz mit mächtigen actinomykotischen Knoten im rechten Vorhof (b) und Ventrikel (a); analoge Herde im Myocardium (c). Diffuse, schwammig-speckige Pericarditis mit totaler Verödung des Herzbeutelsackes (d). Natürliche Grösse. Frau Deutschmann, S. 16 ff.

Tafel II[1]).

Fig. 1. Milz mit grossem, teilweise erweichtem actinomykotischem Herd und leichter fibrinöser Perisplenitis. Allgemeiner Hyperplasie. Natürliche Grösse. Rudolf Timmler, S. 31.

Fig. 2. Herz mit mehreren, Perforation drohenden, actinomykotischen Herden im Myocardium. Fortgeleitete Pericarditis fibrinosa frischesten Datums. Natürliche Grösse. Rudolf Timmler, S. 31 ff.

Tafel III.

Schädelbasis mit actinomykotischer Caries und Hyperostose am rechten Weisheitszahne (a) und Flügelfortsatze (b). Vielfache Arrosion der Pars basilaris und der Atlantooccipital-Gelenke (c). Der rechte Keilbeinflügel zeigt besonders an den grossen Foramina die Spuren der Sclerose. Natürliche Grösse. August Barunke, S. 23 ff.

Tafel IV.

Hals- und Brustwirbelsäule mit multipler Caries und Osteophytbildung bis zum 4. Dorsalwirbel in Folge prävertebraler Senkung bei dem nämlichen Kranken. Natürliche Grösse.

Tafel V.

Brustwirbelsäule mit multipler Caries und Osteophytbildung bei prävertebraler Actinomykose, Parapleuritis der linken Seite und vielfachen Durchbrüchen nach dem Nacken und Rücken. Analoge Affection der Rippen. Natürliche Grösse. Ernst Franke, S. 7 ff.

---

[1]) Die beiden sehr wohlgelungenen Abbildungen, welche auf dieser Tafel dargestellt sind, verdanke ich der Unterstützung meines verehrten Freundes, Herrn Prof. Marchaud in Giessen.

Tafel VI.

Zur Morphologie des Strahlenpilzes.

Fig. 1. Grosse, annähernd kugelige Druse mit einem gesondert emporstrebenden verzweigten Faden.

Fig. 2. Doldenähnliche Anordnung von ungewöhnlich vielen, keulenförmig angeschwollenen Endstücken auf einem zarten Faden.

Fig. 4—11, 19. Aehnliche, fast ausnahmslos von einem Puncte ausgehende Gabel- oder Doldenbildungen.

Fig. 12, 17, 18, 22, 23. Scheinbare Zerspaltung („Teilung") eines einheitlichen Fadens.

Fig, 3 und 16. Spitzkegel- und meisselförmiges Auslaufen des kolbigen Endes einer Keule: scheinbare Wachstumsphämone.

Fig. 13—15. Varicöses Aussehen mehrerer Keulen, den Anschein einer Septirung hervorbringend.

Fig. 20, 21. Mehrfache Verzweigungen eines Fadens in verschiedenen Höhen.

Starke Vergrösserung: Engelbert und Hensoldt 3, I. Hartnack IX, 1.

Berichtigung. Seite 11, Zeile 18 von unten muss es heissen: Tafel V statt Tafel IV, Fig. 1.

Gedruckt bei L. Schumacher in Berlin.

[illegible]ungen.

[illegible]

[illegible]hlenpilzes.

[illegible] einem gesondert emporstrebenden

[illegible]öhnlich vielen, keulenförmig an-
[illegible]arten Faden.
[illegible]on einem Puncte ausgehende Gabel-

[illegible]paltung („Teilung") eines einheitlichen

[illegible]elförmiges Auslaufen des kolbigen Endes einer
[illegible]phänome.
[illegible] Keulen, den Anschein einer Septirung

[illegible] Endens in verschiedenen Höhen.
[illegible] Hensoldt 3, 1. Hartnack IX, 1.

[illegible] von unten muss es heissen: Tafel V statt

Gedruckt bei L. Schumacher in Berlin.

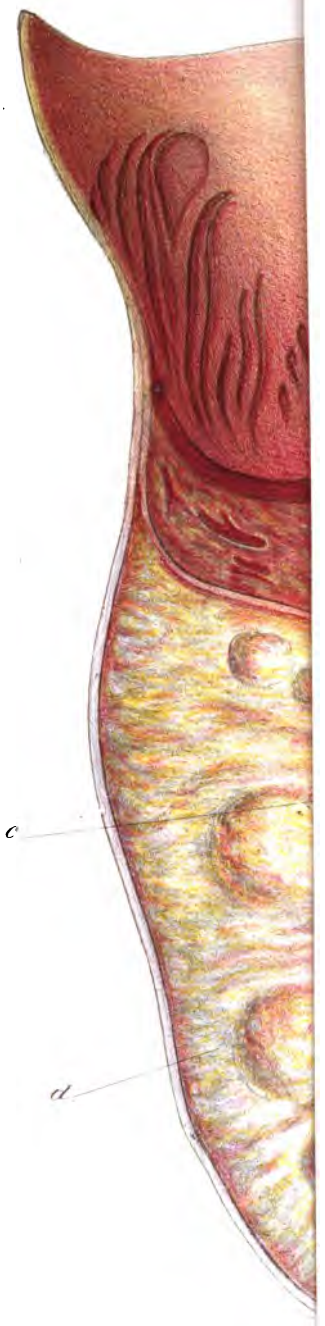

H. Elsner del.

Fig. 1.

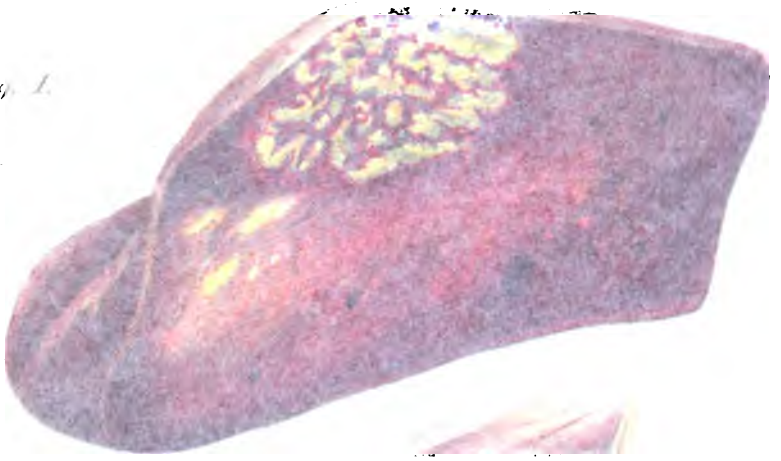

2.

Taf. II.

Fig. 1.

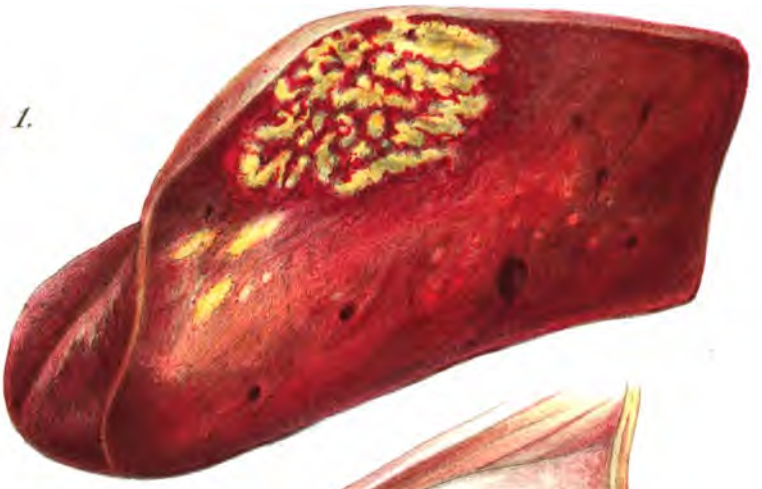

Fig. 2.

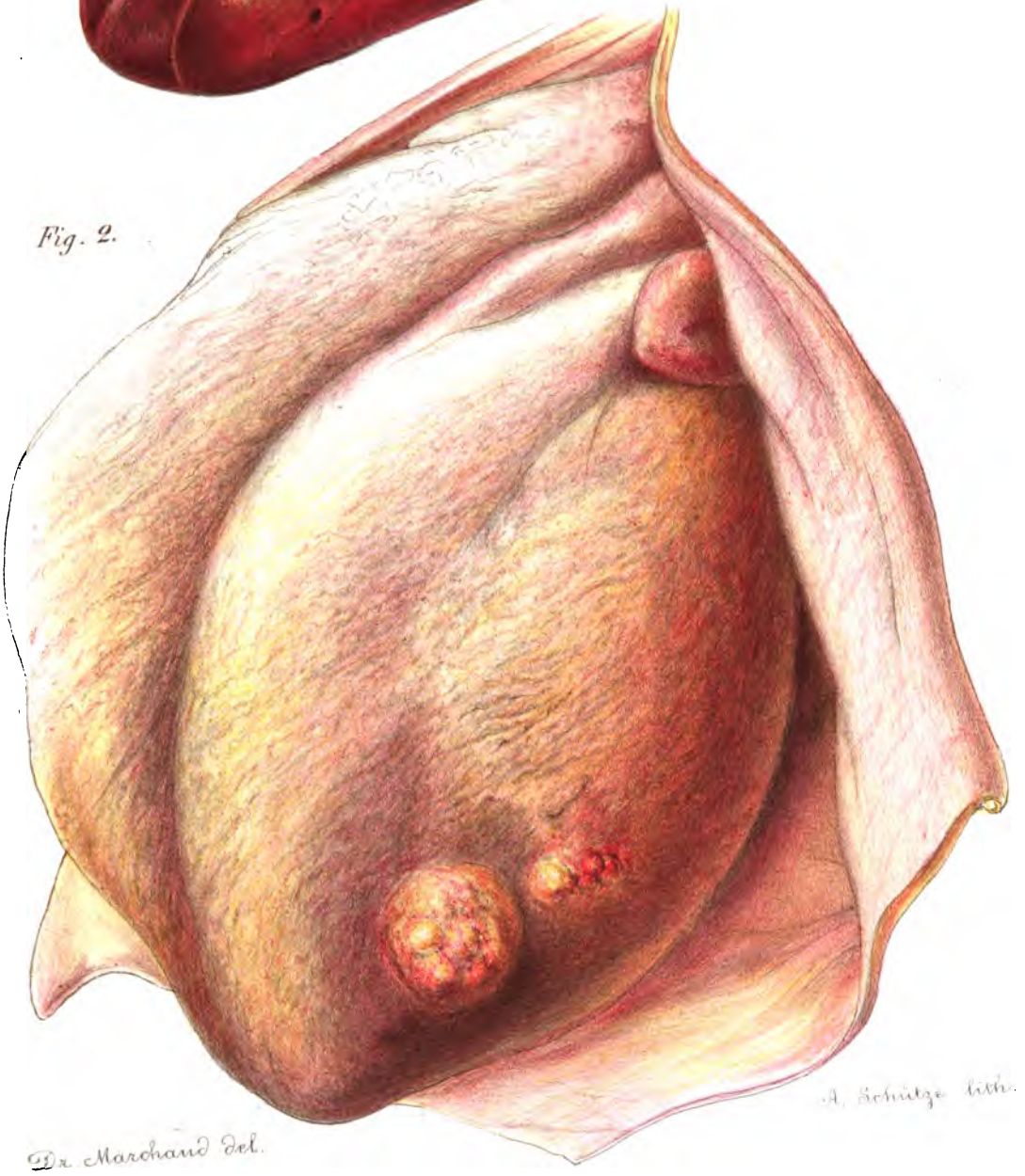

Dr Marchand del.

A. Schütze lith.

Taf. III.

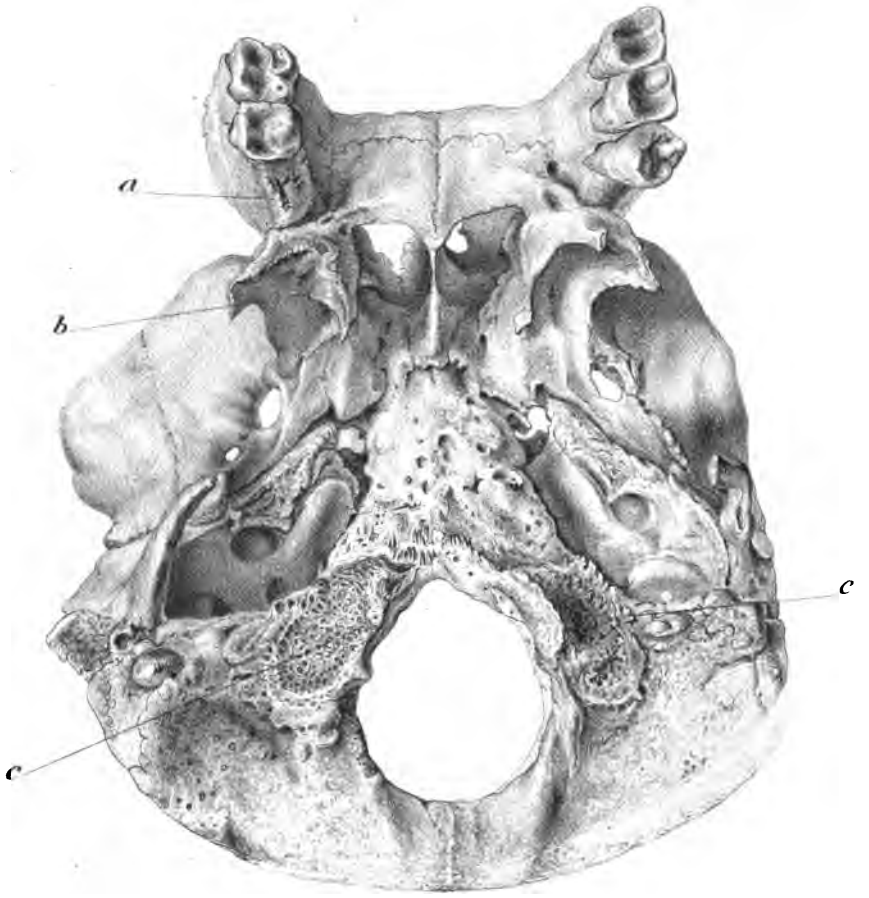

M. Rosenstein del.

Alb. Schütze Lith. Inst. Berlin

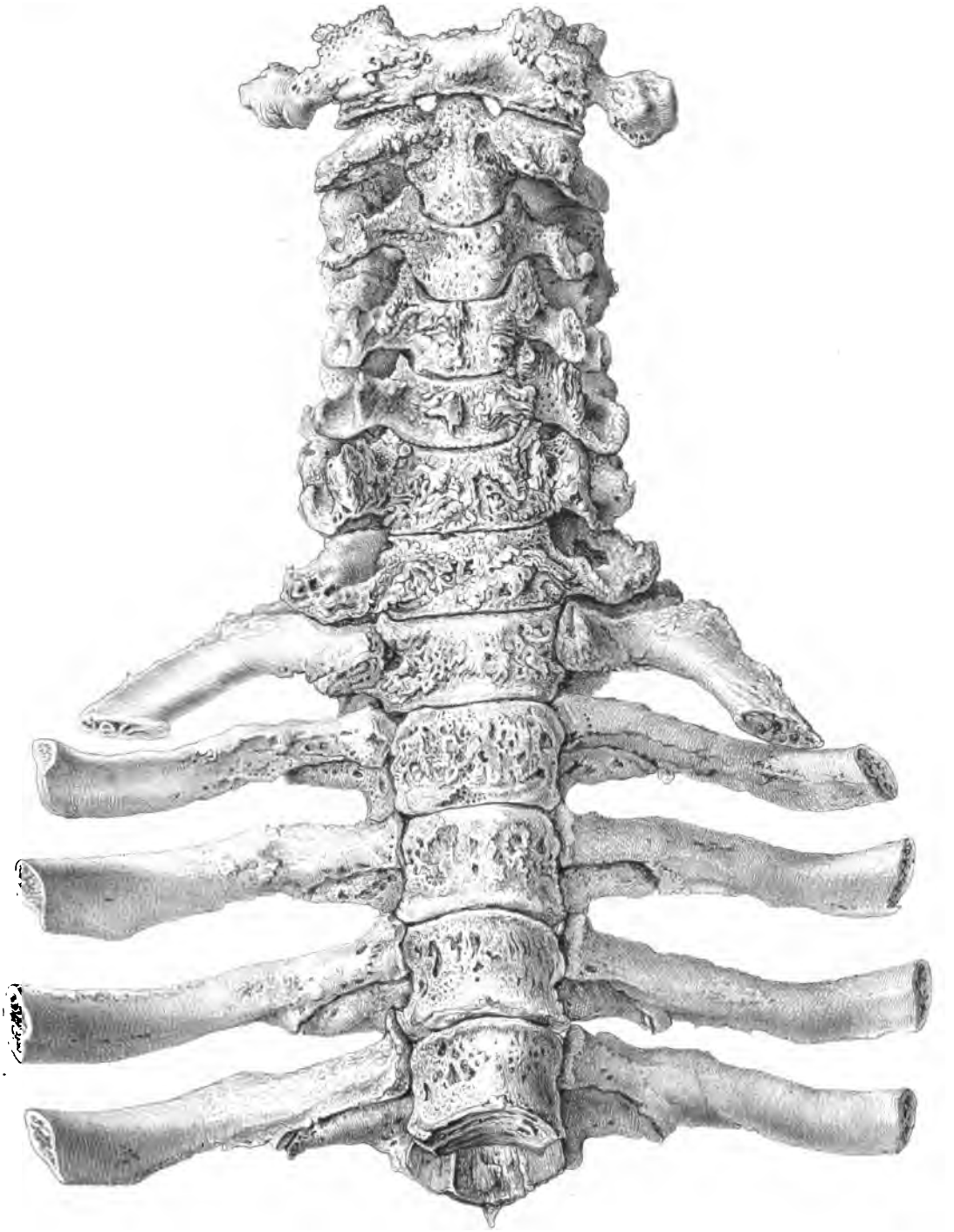

M. Rosenstein del. Alb. Schütze Path. Anat. in Berlin.

Taf. V.

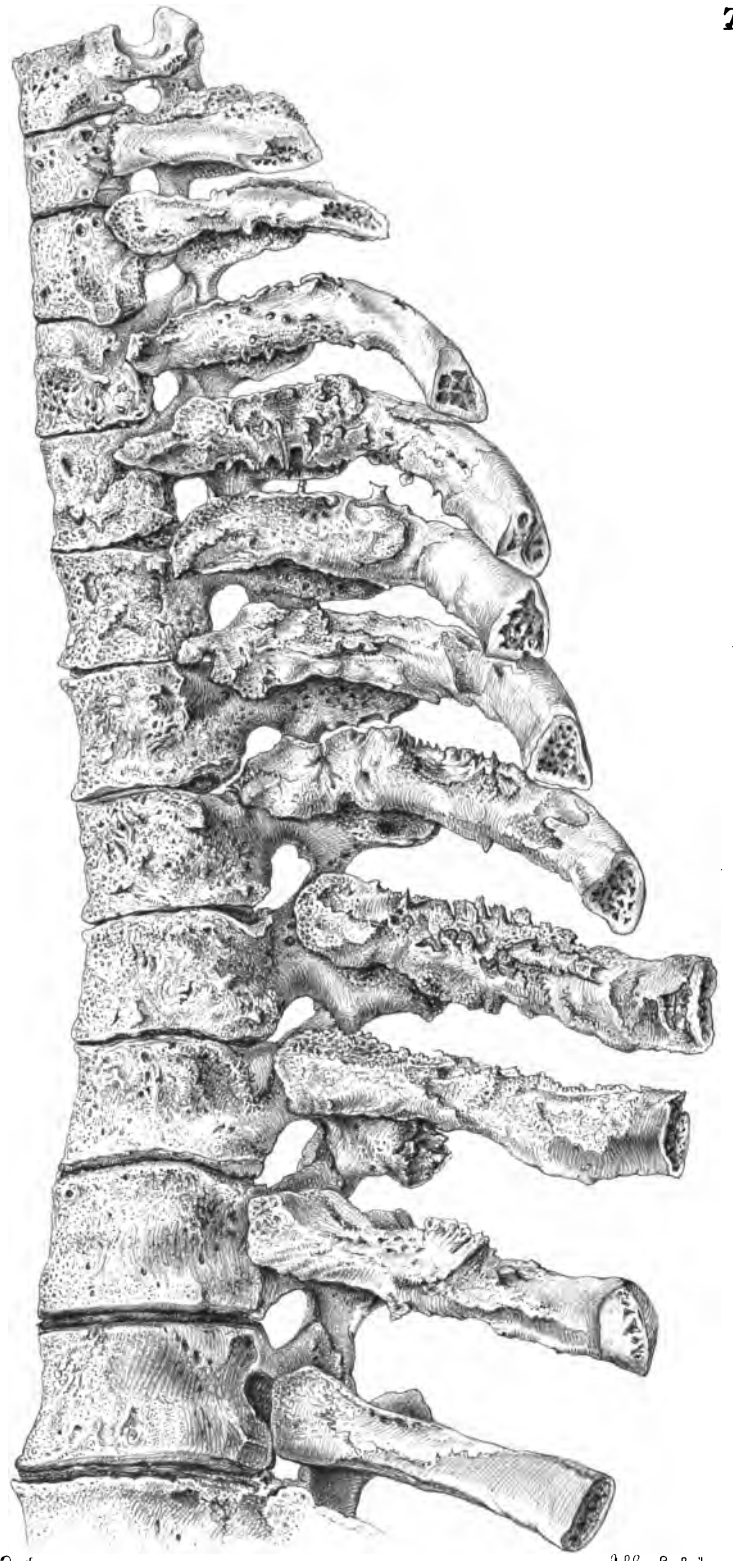

M. Rosenstein del. Alb. Schütze lith.

5.

Poufich